

## การทำหมันแห้งให้ง่ายขึ้น : รายงานเบื้องต้น

อวยพร แก้วสุก\*

มงคล จิตวัฒนากร\*

สุนนา ชมพูทวีป\*\*

ประเสริฐศรี เซ็นตระกุล\*\*\* นิกร ดุสิตสิน\*\*\*

**Kaewsuk O, Jittawatanakorn M, Chompootaweep S, Sentrakul P, Dusitsin N. Modified Minilap Technique for Interval Sterilization: A Preliminary report. Chula Med J 1988 Sep; 32(9) : 777-781**

*The modified minilap technique is proposed to avoid the complication of the standard procedure. The higher abdominal incision is easier to carry out and is safe from bladder injuries. Uterine elevation by a sponge stick (a pair of 9-inch sponge forceps holding two 4×4 sterile gauze) can avoid inadvertent perforation of the uterus, bladder and the rectum.*

*Preliminary report of fifteen cases of interval sterilization performed by this modified technique are presented. The results are very satisfactory. There is no serious complication in this series. This technique should be very useful especially for smaller hospitals in the provincial areas.*

Reprint request : Kaewsuk O, Health Promotion Center, Region 4 Khonkaen.

Received for publication. April 19, 1988.

\* ศูนย์ส่งเสริมสุขภาพ เขต 4 ขอนแก่น

\*\* สถาบันวิจัยวิทยาศาสตร์การแพทย์ จุฬาลงกรณ์มหาวิทยาลัย

\*\*\* ภาควิชาสูติศาสตร์-นรีเวชวิทยา คณะแพทยศาสตร์ จุฬาลงกรณ์มหาวิทยาลัย

นโยบายการวางแผนครอบครัวของกระทรวงสาธารณสุข ได้ให้ความสำคัญอย่างมากสำหรับการผ่าตัดทำหมันทั้งหญิงและชาย แม้ว่าจะต้องใช้ทุนสูงในระยะแรก แต่ในระยะยาวแล้วกลับให้ประสิทธิผลดีโดยเฉพาะเมื่อคำนึงถึงค่าใช้จ่ายต่อผลที่ได้รับระยะยาวแล้ว ปรากฏว่าคุ้มค่ามาก

การทำหมันแห้งโดยใช้กล้อง Laparoscope นั้น จำเป็นต้องใช้เครื่องมือราคาแพง ต้องมีทีมของบุคลากร อันได้แก่ แพทย์ พยาบาลและเจ้าหน้าที่อื่นที่ได้รับการอบรม

และฝึกฝนเป็นพิเศษด้วย จึงทำได้แต่ในศูนย์แพทย์ใหญ่ ๆ เท่านั้น ส่วนการทำหมันโดยวิธี supra pubic minilap แบบเดิมนั้น แพทย์ผู้ทำต้องมีความชำนาญเป็นพิเศษเพราะมีข้อจำกัดหลายอย่าง เช่น

- 1) การเข้าช่องท้องยาก เพราะแผลผ่าตัดที่บริเวณเหนือหัวหน่าวนั้น จำเป็นต้องแยกกล้ามเนื้อ pyramidalis และอาจตัดผ่านเข้ากระเพาะปัสสาวะได้<sup>(1-6)</sup> (รูปที่ 1)
- 2) การใช้เครื่องมือช่วยยกมดลูกแบบของ Hulka

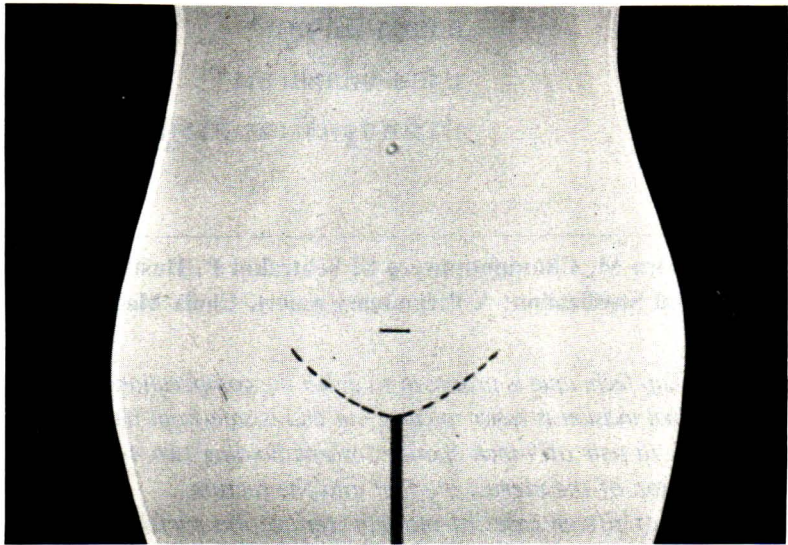


Figure 1 Transverse incision was made 2-2.5 cm. above symphysis pubis.

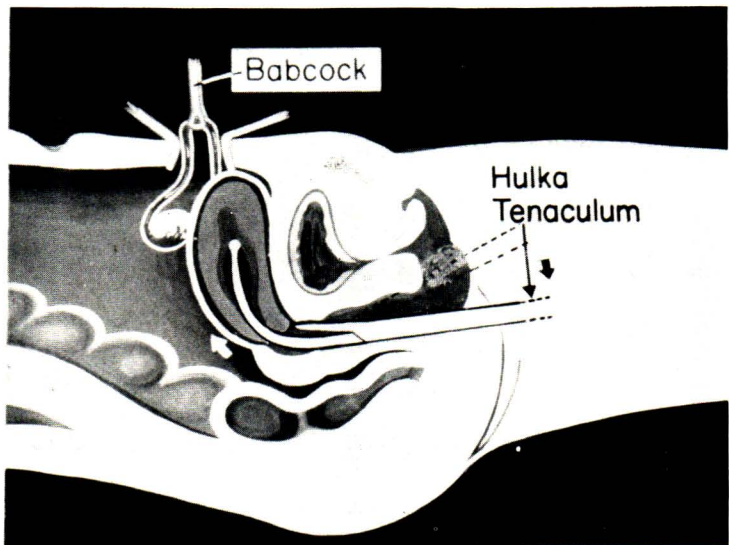


Figure 2 Uterus was elevated by Hulka clamp of Ramathibodi elevated inserted into uterus.

หรือรามาริบัติ มีรายงานว่า อาจทำให้มดลูก ทวารหนัก หรือกระเพาะปัสสาวะทะลุ<sup>(1-6)</sup> (รูปที่ 2)

ฉะนั้น ภาควิชาสูติศาสตร์-นรีเวชวิทยา คณะแพทยศาสตร์ จุฬาลงกรณ์มหาวิทยาลัยและศูนย์ส่งเสริมสุขภาพ เขต 4 จังหวัดขอนแก่น ได้พัฒนาวิธีการผ่าตัดใหม่ กล่าวคือ เปลี่ยนตำแหน่งแผลผ่าตัดหน้าท้องให้สูงขึ้น และใช้เครื่องมือช่วยยกมดลูกชนิดที่ไม่ต้องสอดเข้าไปในโพรงมดลูกดังรายงานของอรุณ<sup>(7)</sup> เพื่อลดภาวะแทรกซ้อนดังกล่าว การวิจัยนี้มีวัตถุประสงค์เพื่อศึกษาวิธีผ่าตัดทำหมันแห้งที่ง่าย และปลอดภัยกว่าวิธีเดิม

### ผู้รับบริการและวิธีการ

ผู้รับบริการในการศึกษานี้ได้แก่ ผู้ที่มาใช้บริการตรวจรักษาที่แผนกสูติ-นรีเวชกรรมโรงพยาบาลจุฬาลงกรณ์ และศูนย์ส่งเสริมสุขภาพ เขต 4 จังหวัดขอนแก่น ซึ่งมีความประสงค์จะทำหมันแห้งจำนวน 15 คน ผู้รับบริการเหล่านี้มีอายุ 25-45 ปี และมีบุตรที่มีชีวิตอย่างน้อย 2 คน เป็นผู้มีสุขภาพดี ไม่มีข้อบ่งห้ามการทำผ่าตัด น้ำหนักตัวไม่เกิน 60 กิโลกรัม ไม่มีประวัติของโรคอักเสบในอุ้งเชิงกรานขั้นรุนแรง หรือประวัติการผ่าเข้าช่องท้องมาก่อน และไม่อยู่ในระยะที่กำลังมีประจำเดือน หรืออยู่ในระยะครึ่งหลังของรอบระดูปกติ (Second half of normal cycle หรือ luteal phase ยกเว้นรายที่มีการคุมกำเนิดด้วยวิธีอื่น) การตรวจ

ภายในพบอวัยวะในอุ้งเชิงกรานปกติ รวมทั้งมีผล Pap smear ปกติด้วย

การเตรียมผู้รับบริการเช่นเดียวกับเตรียมผ่าตัดทั่วไป ยาสลบอาจใช้ Epidural block หรือ Ketamine hydrochloride ขนาด 2 มก.ต่อน้ำหนักตัว 1 กก. ฉีดเข้าหลอดเลือดดำ

หลังให้ยาสลบแล้วจัดให้ผู้รับบริการนอนในท่า lithotomy ทำความสะอาดบริเวณหน้าท้อง ผิวยับ ช่องคลอด และคอมดลูกด้วยน้ำยาฆ่าเชื้อ ให้ผู้ช่วยใช้ Sponge holding forceps คีบผ้า Gauze สอดเข้าไปในช่องคลอดบริเวณหลังคอมดลูกเพื่อช่วยยกมดลูกให้มาใกล้ผนังหน้าท้องตามวิธีซึ่งรายงานโดยอรุณ<sup>(7)</sup> ปูผ้าปราศจากเชื้อแล้วให้ผู้ช่วยลงดันมดลูกขึ้นมาทางหน้าท้อง (รูปที่ 3) ผู้ผ่าตัดใช้มือคลำทางหน้าท้องหาระดับยอดมดลูก ทำการผ่าตัดเปิดหน้าท้องในบริเวณที่คล้ายยอดมดลูกได้ในระดับ 1/3 ของระยะจากกระดูกหัวหน้า (pubic symphysis) กับสะดือในแนวตั้ง ยาว 3 ซม. (รูปที่ 4) บันทึกความหนาของไขมันหน้าท้อง ทำหมันโดยวิธี Pomeroy แล้วเย็บปิดหน้าท้อง บันทึกเวลานับตั้งแต่กรีดแผลหน้าท้องจนเย็บปิดเรียบร้อย

ภายหลังฟื้นจากยาสลบแล้วส่งผู้รับบริการกลับหอผู้ป่วยใน บันทึกอาการแทรกซ้อนและให้การรักษา อนุญาตให้ผู้รับบริการกลับบ้านได้ในวันรุ่งขึ้น และนัดผู้รับบริการมาพบแพทย์ในวันที่ 5-7 หลังผ่าตัด

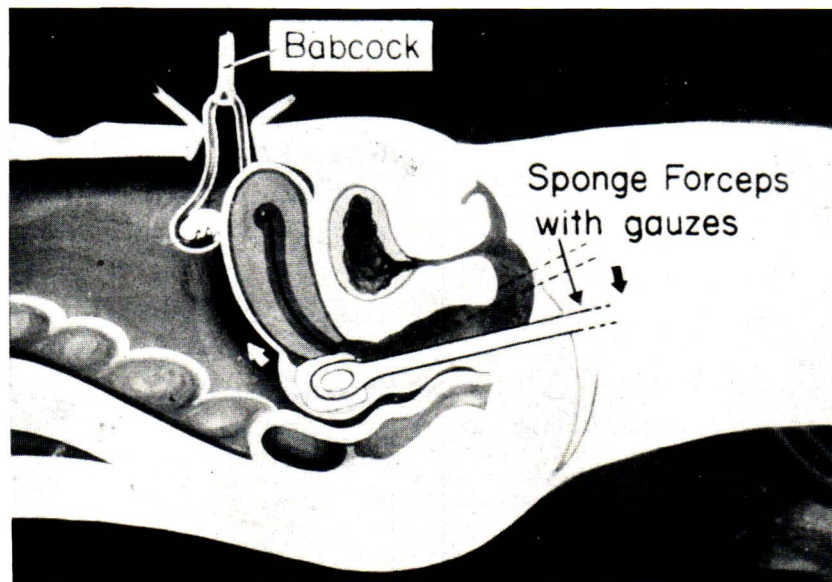


Figure 3 Uterus was elevated by sponge-holding forceps inserted at the posterior fornix of the vagina.

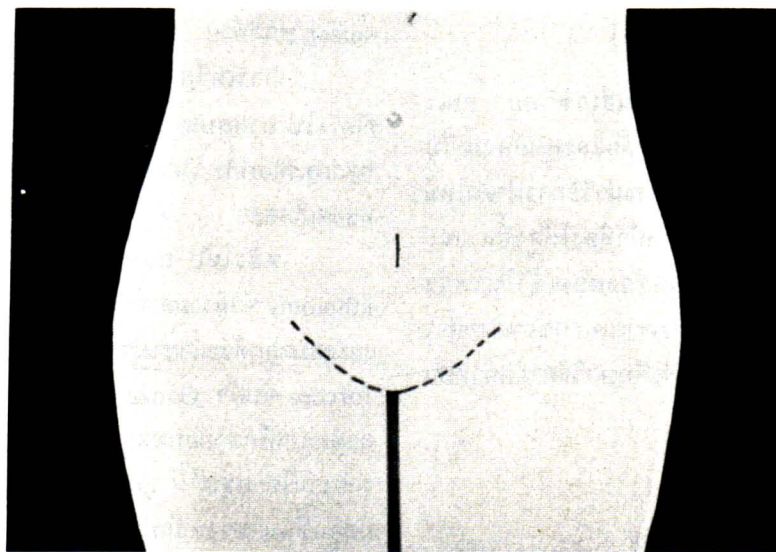


Figure 4 Midline incision was made higher up in abdominal wall.

### ผลการศึกษา

ผู้มารับบริการจำนวน 15 คน มีอายุระหว่าง 24-40 ปี (ตารางที่ 1) อายุเฉลี่ยเท่ากับ 28 ปี มีบุตร 2-4 คน (ตารางที่ 2) ค่าเฉลี่ย 2.8 คน และความหนาของไขมันหน้าท้อง 1.5-3.5 ซม. (ตารางที่ 3) ค่าเฉลี่ยเท่ากับ 2.3 ซม.

Table 1 Age

Age	No. of patients
20-24	1
25-29	5
30-34	7
35-39	1
> 39	1 (40 years)

Table 2 Parities

Parities	No. of patients
2	8
3-4	7
5-6	0

Table 3 Thickness of Abdominal fat

Thickness of Abd. fat (cm.)	No. of Patients
1.5-1.9	5
2.0-2.4	3
2.5-2.9	2
3.0-3.4	3
3.5-3.9	1
> 3.9 (4 cm.)	1

ยาสลบที่ใช้ 5 รายใช้ Epidural block อีก 10 รายใช้ฉีด Ketamine hydrochloride เวลาที่ใช้ในการผ่าตัด 9-20 นาที ดังแสดงไว้ในตารางที่ 4 ค่าเฉลี่ยเท่ากับ 12.9 นาที

Table 4 Operation time

Operation Time minutes	No. of Patients
< 10 (9 min)	1
10-14	8
15-19	5
20-24 (20 min)	1

ในการศึกษานี้ไม่พบภาวะแทรกซ้อนในขณะผ่าตัด เช่น มีเลือดออกมา, มดลูกทะลุ หรือผ่าเข้ากระเพาะปัสสาวะ ส่วนภาวะแทรกซ้อนภายหลังผ่าตัดภายใน 24 ชั่วโมงแรก พบว่ามีอาการปวดแผลบ้างซึ่งทุเลาโดยการให้ยา Acetaminophen ไม่พบอาการท้องอืด, อาการไข้หรืออาการแทรกซ้อนอื่น ๆ การตรวจติดตามภายหลังผ่าตัด 5-7 วัน พบว่าแผลดีดี ไม่มี hematoma หรือการอักเสบติดเชื้อ

## วิจารณ์

วิธีการทำหมันแห้งนั้น การทำโดย Laparoscope มีข้อดีที่แผลผ่าตัดมีขนาดเล็ก และผู้ผ่าตัดสามารถเห็นอวัยวะในอุ้งเชิงกรานในขณะที่ทำได้ด้วย นอกจากนั้นภายหลังผ่าตัดแล้วมักมีอาการปวดแผลน้อยกว่าวิธี minilap แต่มีข้อเสียคือผู้ผ่าตัดต้องเป็นแพทย์เฉพาะทางและต้องได้รับการอบรมเป็นพิเศษ เครื่องมือที่ใช้มีราคาแพงมาก แม้ว่าภาวะแทรกซ้อนเกิดน้อยกว่า แต่มีกรุนแรงกว่า<sup>(5,6)</sup> และบางรายต้องกลับเข้ารับรักษาตัวในโรงพยาบาล

ส่วนการทำหมันแห้งด้วยวิธี Standard minilap แพทย์ผู้สนใจแม้ไม่ใช่แพทย์เฉพาะทางก็สามารถฝึกหัดทำได้ เครื่องมือมีราคาถูก แต่บางครั้งอาจมีความยุ่งยากเนื่องจากตำแหน่งของแผลผ่าตัด<sup>(1-6)</sup> โดยเฉพาะในผู้รับบริการที่มีหน้าท้องหนา และมีภาวะแทรกซ้อนจากการใช้เครื่องมือสอดเข้าไปในโพรงมดลูกเพื่อช่วยยกดมลูกให้มาชิดผนังหน้า

ท้อง<sup>(1-6)</sup> แต่การทำหมันแห้งด้วยวิธีใหม่นี้ การยกดมลูกให้มาชิดผนังหน้าท้อง ใช้เครื่องมือชนิดที่ไม่ต้องสอดเข้าไปในโพรงมดลูกดังรายงานโดยอรุณ<sup>(7)</sup> ตำแหน่งแผลผ่าตัดอยู่สูงกว่าเดิม และอยู่ในแนวตรง จึงทำได้ง่ายและเสียเลือดน้อย เพราะผู้รับบริการบางรายมีกล้ามเนื้อหน้าท้อง (rectus muscles) แยกอยู่แล้ว เวลาที่ใช้ในการผ่าตัดส่วนมาก 10-15 นาที มี 1 รายซึ่งใช้เวลา 20 นาที เพราะมี adhesion ของอวัยวะในอุ้งเชิงกราน

## สรุป

การทำหมันแห้งโดยวิธีใหม่ในผู้รับบริการทั้ง 15 ราย ปรากฏว่าได้ผลดี ทำได้ง่าย โดยไม่ต้องใช้เครื่องมือพิเศษ และไม่พบภาวะแทรกซ้อน แม้ว่าจะเป็นการศึกษาในผู้รับบริการจำนวนน้อย แต่พบว่าวิธีนี้ปลอดภัยกว่าวิธีเดิมเหมาะที่จะนำไปศึกษาต่อในโรงพยาบาลชุมชน ซึ่งขาดแคลนแพทย์เฉพาะทาง

## กิตติกรรมประกาศ

คณะผู้วิจัยขอขอบคุณ เจ้าหน้าที่ศูนย์ส่งเสริมสุขภาพ เขต 4 ขอนแก่น, เจ้าหน้าที่, พยาบาลห้องผ่าตัดภาควิชาสูติ-นรีฯ และวิสัญญีแพทย์ คณะแพทยศาสตร์จุฬาลงกรณ์มหาวิทยาลัย ที่ให้ความร่วมมือเป็นอย่างดีในการทำการศึกษานี้

## อ้างอิง

1. Penfield A J. Minilaparotomy for female sterilization. *Obstet Gynecol* 1979 Aug; 4(2): 184-188
2. Penfield A J. Sterilization : Complications in Obstetrics and Gynecologic Surgery. Maryland : Harper & Row, 1981. 330-337
3. Sandmire H F. Minilaparotomy tubal sterilization. *Am J Obstet Gynecol* 1978 Jun 15; 131(4): 453-459
4. Sterilization. *Popul Rep* 1974 Nov; 5c: 53-59
5. Female sterilization. *Popul Rep* 1985 May; 9 c: 125-160
6. World Health Organization, Task Force on Female Sterilization, Special Programme of Research. Development and research training in human reproduction minilaparotomy or laparoscopy for sterilization: a multicenter, multinational randomized study. *Am J Obstet Gynecol* 1982 Jul 15; 143(6): 645-652
7. อรุณ อมาตยกุล. การยกดมลูกเพื่อทำหมันแห้งด้วยวิธีง่าย ๆ จุฬาลงกรณ์เวชสาร 2529 กันยายน; 30(9) : 939-945