

SARCOIDOSIS

Report of Two New Cases

Vinai Ariyaprakai*
Somchai Bovornkitit**

วินัย อริยประกาย, สมชัย บวรกิตติ. สาร์คอยโดสิส : รายงานผู้ป่วยใหม่
สองราย จุฬาลงกรณ์เวชสาร 2525 กันยายน ; 26 (5) : 425-434

สาร์คอยโดสิส เป็นโรคที่พบไม่บ่อยในประเทศไทย ผู้ป่วยสองรายที่นำ
เสนอในบทความนี้เป็นรายที่ 14 และรายที่ 15 ตามลำดับ รายแรกเป็นหญิงไทยคู่อายุ
32 ปี ให้ประวัติอ่อนเพลียง่ายมาประมาณหนึ่งเดือน ถ่ายภาพรังสีตรวจทรวงอกพบว่า
มีเงาเม็คน้ำเหลืองขั้วปอดทั้งสองข้าง การทดสอบ ทูเบอร์คูลิน ผิวหนังครั้งแรก
ไม่มีปฏิกิริยา แต่จากการตรวจครั้งที่สอง (สองเดือนต่อมา) แสดงปฏิกิริยา 11
มิลลิเมตร ผลการตรวจชิ้นเนื้อตัดจากปอดกลีบล่างขวาทางกล้องจุลทรรศน์พบรอยโรค
แกรนูโลมา ลักษณะเข้าได้กับ สาร์คอยโดสิส การทดสอบ ไครม ให้ผลบวก ผู้ป่วย
ไม่ได้รับการรักษาจำเพาะแต่อย่างใด อาการต่าง ๆ ดีขึ้นเอง และภาพรังสีทรวงอกถ่าย
เมื่อหนึ่งปีครึ่งต่อมาแสดงว่าเม็คน้ำเหลืองขั้วปอดยุบหายไปหมด เหลือเพียงเงาจาง ๆ
ในอินเตอร์สติเทียม ทั่วไป

ผู้ป่วยรายที่สองเป็นชายภาวะ อายุ 42 ปี มีไข้เรื้อรังมาประมาณสอง-
เดือน ถ่ายภาพรังสีทรวงอกพบเงาเม็คน้ำเหลืองขั้วปอดทั้งสองข้างและเงาเม็คน้ำเหลือง
ข้างหลอดลมคอกกลุ่มขวาโตขึ้น การทดสอบ ทูเบอร์คูลิน ผิวหนังไม่เกิดปฏิกิริยา
ชิ้นเนื้อตัดจากหลอดลมของปอดขวา แสดงรอยโรค แกรนูโลมา เรื้อรังแบบ สาร์-
คอยโดสิส การรักษาด้วย เพริตนิโซโลนให้ผลดีมาก.

* Medical Service, Bangkok Christian Hospital, Bangkok

** Department of Medicine, Siriraj Hospital, Bangkok

Sarcoidosis remains a rare disease in Thailand. To the time of this writing, only 13 cases have been reported.¹⁻⁸ This communication describes two more authentic cases seen at our hospitals.

Case reports

CASE 1 A 32-year-old Thai-silk shopkeeper, born at Udonthani in northeastern Thailand, but resident in Bangkok for the past 20 years, was admitted to the Bangkok Christian Hospital on January 5, 1981 because of fatigue lasting for about one month (H.N. 6679-74; A.N. 152-81). Her annual chest x-ray check-ups showed negative findings since 1974 up to 1977 (Fig. 1-2). For the last three years she was under the care of an orthopaedist for recurrent pain in the right arm and the right wrist. Two months prior to her admission, a synovectomy was performed on the right ankle; unfortunately there was no histological report. Thereafter, she began to experience debility and some weight loss. A chest radiograph taken on December 9, 1980 then revealed hilar lymphadenopathy and possibly increased broncho-vascular markings in both lower lung zones (Fig. 3). Antero-posterior tomograms obtained on December 16 gave confirmation of the hilar adenopathy (Fig. 4). On the day of admission the patient collapsed after standing all day in her store; her legs suddenly became weak, but there was no loss of consciousness or dizzy spells.

On examination she appeared healthy and was afebrile. Blood pressure was 120/80 torr. Neither superficial lymphadenopathy nor enlargement of liver and spleen was detected. Other systems showed findings within normal limits. Haemoglobin concentration was 11.2 g/dl; haematocrit, 34 per cent; white-cell count, $9.75 \times 10^9/l$, with 77 per cent polymorphs, 1 per cent basophils, 17 per cent lymphocytes and 5 per cent monocytes; platelets were adequate in number. Sedimentation rate was 40 mm/hr. Blood sugar was 78 mg/dl; urea nitrogen, 18 mg/dl; creatinine, 1.1 mg/dl; calcium, 12.4 mg/dl; and phosphorus, 3.8 mg/dl. Alkaline phosphatase was 19 Bodansky units, with undisturbed liver profile. Electrophoresis of the serum proteins showed values within normal ranges. An initial tuberculin test using PPD 5 TU (Jan. 6) gave no response. Radiography of hands and feet (Jan. 12) revealed no abnormality.

On January 23, 1981, a transbronchial biopsy of the right lower lung lobe disclosed a non-caseating granulomatous lesion. A second tuberculin test (March 11) unexpectedly showed conversion of skin reactivity; induration was 11 mm in size. Further skin tests with SK-SD and with mixed-mold antigen were all negative. Studies of T-lymphocytes from peripheral blood revealed adequate and numbers normal response to PHA stimulation. A Kveim test with antigen from a U.S. source (performed on March 13) gave a 5 mm-sized papule with histology of typical sarcoid granuloma.

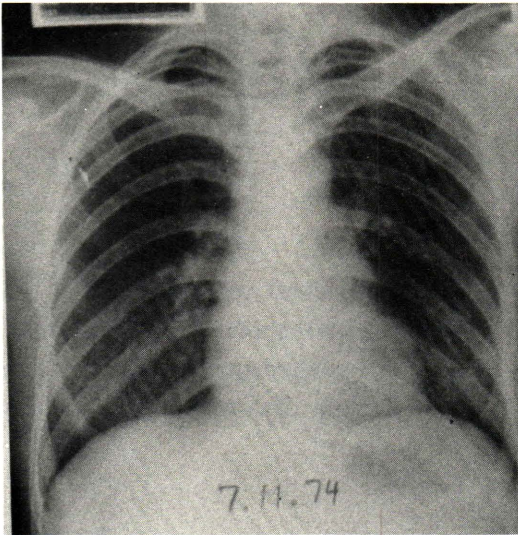


Figure 1 A postero-anterior chest radiograph taken on November 1, 1974 showing no abnormality.

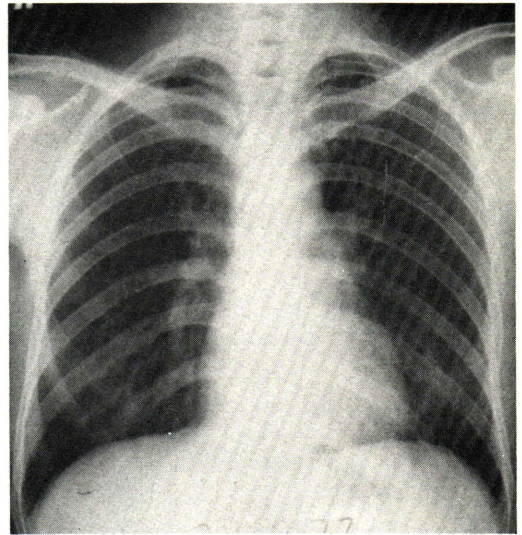


Figure 2 A chest radiograph taken on October 26, 1977 still showing no abnormality

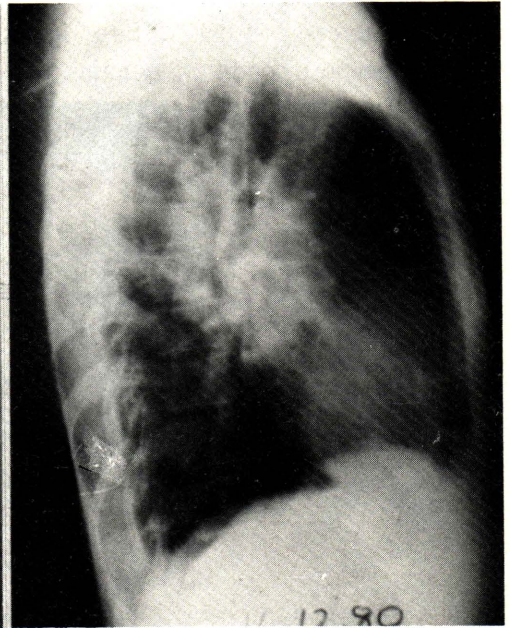
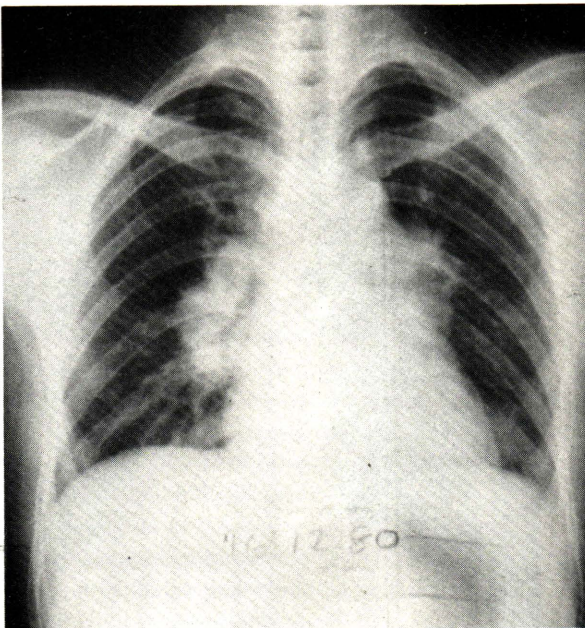


Figure 3 Chest radiographs taken on December 16, 1980 (appearing identical to the film taken on Dec. 9) showing bilateral hilar lymphadenopathy and possibly increased lung marking in both lower zones.

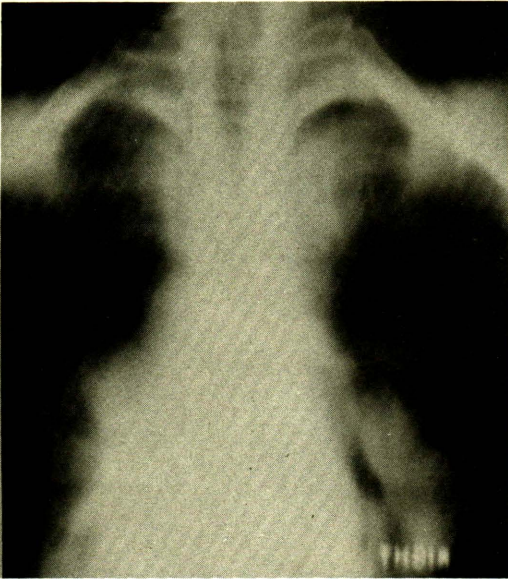


Figure 4 A chest tomogram (Dec. 16, 1980) showing bilateral hilar lymphadenopathy and possibly right paratracheal adenopathy.

Despite the fact that the patient only received supportive and symptomatic treatments, her general condition and tendo-muscular power steadily improved ; periodic follow-up chest films showed gradual improvement with complete resolution of the hilar lymphadenopathy one and a half years later ; although there seemed to be some increase of the diffuse interstitial lung lesions (Fig 5-6). Presently the patient's general condition remains excellent.

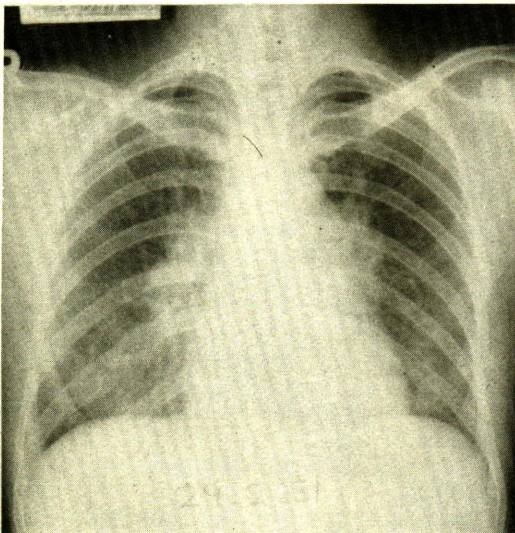


Figure 5 A chest radiograph (Feb. 24, 1981) showing regression of hilar shadows as compared to Fig. 3.

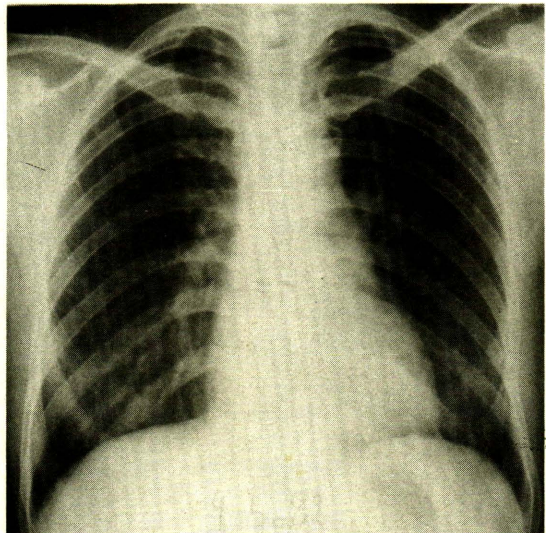


Figure 6 Showing complete resolution of hilar shadows and faintly visible interstitial infiltrations in both lower lung zones.

CASE 2 A 42 year-old Indian textile merchant, a life-long Bangkok resident, was first seen at the out-patient service of Siriraj Hospital on March 18, 1982 with a provisional diagnosis of sarcoidosis (H.N. 38524-25).

The illness began about two months earlier with low-grade fever, malaise and marked debility. Treatment as a case of upper respiratory tract infection gave no benefit. A chest radiograph obtained on March 13, 1982 showed bilateral hilar lymphadenopathy and prominence of the paratracheal shadow on the right side (Fig. 7). Other investigations showed haemoglobin concentration of 11.4 g/dl; haematocrit, 34 per cent; and white-cell count, $5.2 \times 10^9/l$, with 58 per cent polymorphs and 42 per cent lymphocytes; platelets were adequate in number. Blood sugar was 97 mg/dl and cholesterol 175 mg/dl.

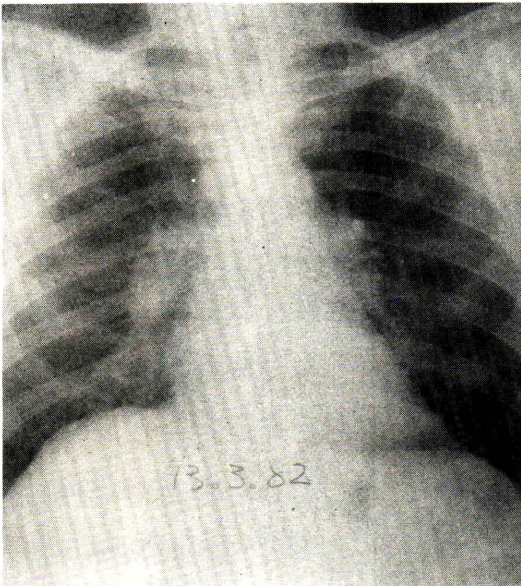


Figure 7 A postero-anterior chest radiograph taken on March 13, 1982 showing bilateral hilar and right paratracheal lymphadenopathy.

The physical examination during his hospital visit did not reveal any abnormality, except a rise in body temperature to 38° C. Subsequent chest radiographs and computerised tomographic scans confirmed the presence of extensive bilateral hilar and mediastinal lymphadenopathy (Fig. 8). Tuberculin test with PPD 250 TU elicited no response. Study of T-lymphocytes from the peripheral blood showed total T-lymphocytes (%OKT₈/lymphocytes) 46.6 (normal 68.7), T-helper cells (%OKT₄/OKT₈) 86.7 (normal 68.9), and T-suppressor cells (%OKT₈/OKT₃) 33.1 (normal 39.5). Fiberoptic bronchoscopy was performed on March 23 and revealed an apparently normal bronchial tree except for a few small nodules seen at the opening of the right basal segmental bronchus; biopsy yielded tissue with chronic granulomatous inflammation (Fig. 9).

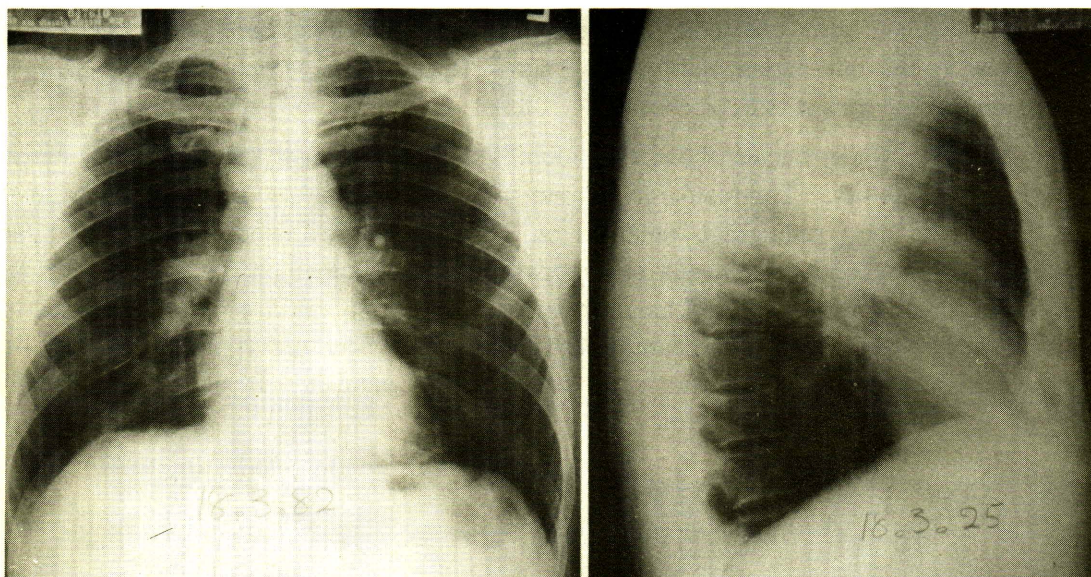


Figure 8a Chest radiographs (March 18) showing the lymph node lesions more clearly.

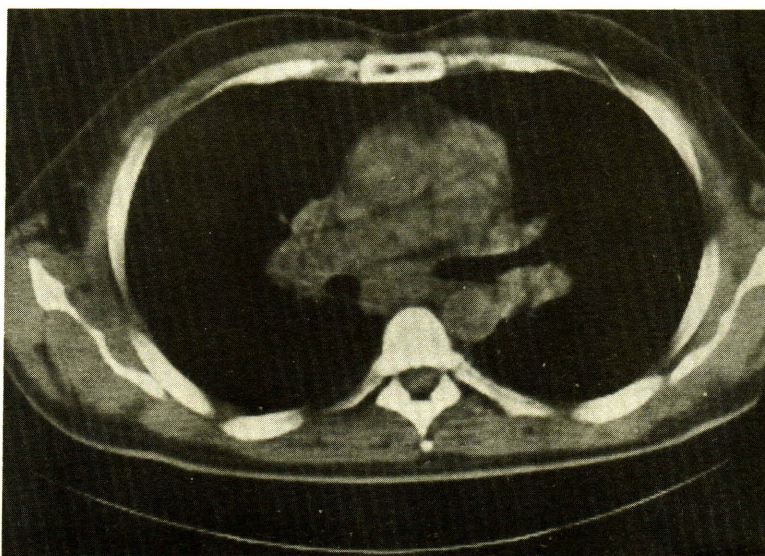


Figure 8b CT scan showing extensive hilar and mediastinal lymphadenopathy.

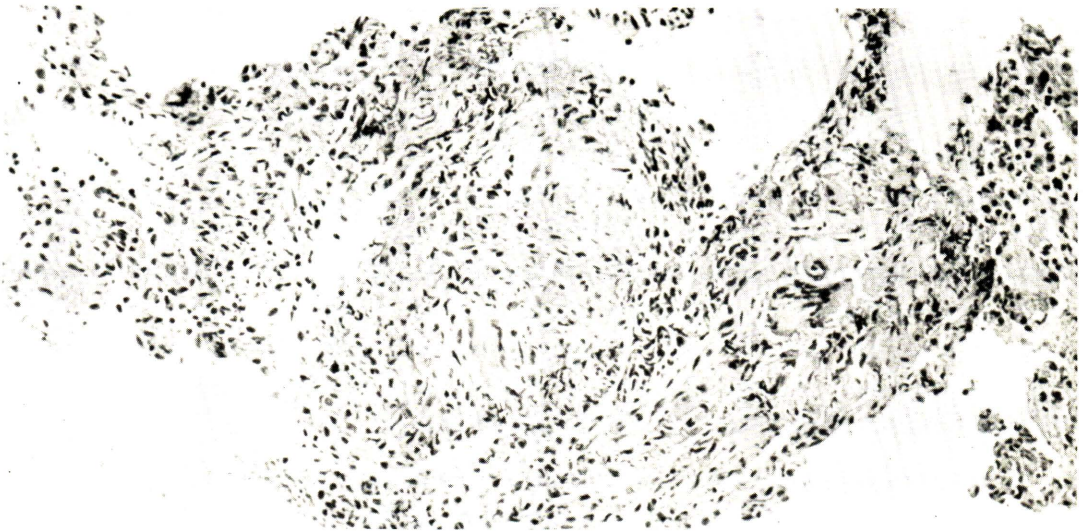


Figure 9 Section of bronchial tissue showing non-caseating granulomata. ($\times 100$).

During a visit on April 1, the patient complained of painful swelling of the right ankle with redness of the overlying skin. Prednisolone (40 mg/day) was then administered; it gave prompt improvement to the joint lesion as the patient's general condition; follow-up chest radiographs also showed remarkable regression of the lymphadenopathy (Fig. 10). Corticosteroid therapy was discontinued after three months. Presently the patient enjoys his excellent health.

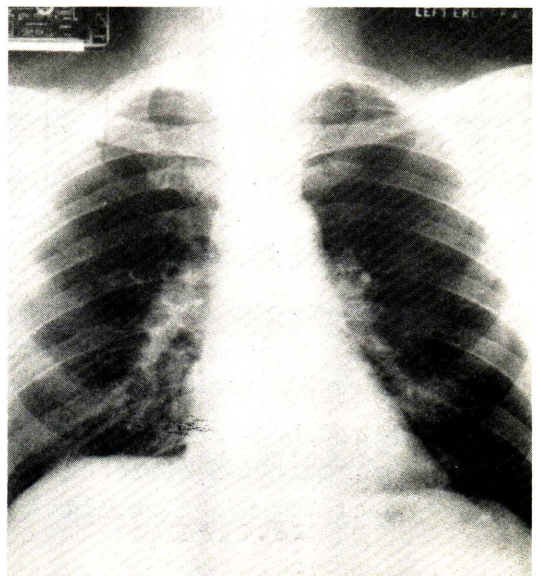


Figure 10 A chest radiograph taken on May 23, 1982 showing remarkable regression of hilar and paratracheal shadows as compared to Fig 7-8.

DISCUSSION

The two cases reported herein represent the fourteenth and the fifteenth cases of sarcoidosis so far documented in Thailand. The diagnosis in both instances was established in a well-accepted fashion, based upon typical clinical presentations (especially the chest radiographic picture of bilateral hilar lymphadenopathy with or without the right-sided paratracheal adenopathy) accompanied by histological evidence of a non-caseating epitheloid granuloma from a biopsy or Kveim test, or both : with the exclusion of other chronic granulomatous conditions, e.g. tuberculosis and systemic mycoses. Regular follow-ups of the cases finally demonstrated uneventful remission, spontaneously or with corticosteroid therapy.

It is noteworthy that the diagnosis of sarcoidosis without histological confirmation may be acceptable in totally asymptomatic patients with bilateral hilar lymphadenopathy seen on the chest radiograph.⁹ The problem in using the Kveim test as a diagnostic tool is the relative inaccessibility of reliable testing material. The best reagent gives approximately 85 per cent positive reactions in patients with a clinically active disease ; as the disease regresses or grows more chronic, the proportion of positive Kveim tests diminishes.¹⁰

SUMMARY

Two recent cases of sarcoidosis were described in a 32-year-old Thai woman and a 42-year-old Indian man, both residents of Bangkok. Intra-thoracic lymphadenopathy comprised the predominant clinical features ; mild parenchymal involvement was also present in the first patient. Diagnosis was established by usual clinical settings with histological confirmation. The lymph node lesions regressed spontaneously in one case and with corticosteroid therapy in the other.

อ้างอิง

1. สมชัย บวรกิตติ, ประเสริฐ กังสคาร, Sarcoidosis : a report of two cases. สารศิริราช 2502 กุมภาพันธ์ ; 11 (2) : 69-78
2. สมชัย บวรกิตติ, กษาม จาติกวณิช, ทินรัตน์ สถิตนิมานการ, สนวน บูรณภวังกต์, ทศนัย ปานสิงห์ จิรา อินทนิยม. Sarcoidosis (Hutchinson-Boeck-Schaumann's disease) จดหมายเหตุทางแพทย์ 2507 พฤศจิกายน ; 47 (11) : 689-699
3. Priyjanonda B, Bovornkitti S, Mettiyawongse S, Epidemiological study of histoplasmosis in Thailand. VIT. clinical investigation in reactars with intrathoracic lesions. J Dept Med Serv 1967 ; 16 : 105-12

4. สมชัย บวรกิตติ ; บัญญัติ ปริชญานนท์, ประเสริฐ ปาจรีย์, นวัตกรรม จันทรกุล, ชีระ ล้มศิลา Clinical diagnosis of sarcaidosis versus Kveim test ; repart of three cases. จดหมายเหตุทางแพทย์ 2511 สิงหาคม ; 51 (8) : 554-567
5. สมชัย บวรกิตติ, ประเสริฐ ปาจรีย์, ทินรัตน์ สถิตนิมานการ, ชีระ ล้มศิลา, จรัล เกริ่นพงษ์. Sarcoidosis ; report of a new case. สารศิริราช 2517 ธันวาคม 26 (12) : 2298-2308
6. ยศวร สุขุมาลจันทร์, สุวารินทร์ กันต์นภา, สุมาน ตระกุลทิม. Sarcoidosis ; a case report. จดหมายเหตุทางแพทย์ 2518 ตุลาคม ; 58 (10) : 532-7
7. มนุ พิสิทธิ์บุตร, ประสาร จิมกร. Sarcoidosis ; with Stokes-Adams attack. สารศิริราช 2522 ตุลาคม , 31 (10) : 1648-1654
8. ทวีพันธ์ ตันทจาร์ญ. Sarcoidosis ; a case report from Chiangmai. สารศิริราช 2522 พฤศจิกายน ; 31 (11) : 1769-1775
9. Kataria YP, Shaw RA, Campbell PE. Sarcoidosis : an overview II. Clin Notes Respir Dis 1982 ; 20 (Spring) : 3-16
10. Siltzbach LE. Sarcoidosis. In : Fishman AP ed. Pulmonary Diseases and Disorders. New York : McGraw-Hill 1980 : 889-908