

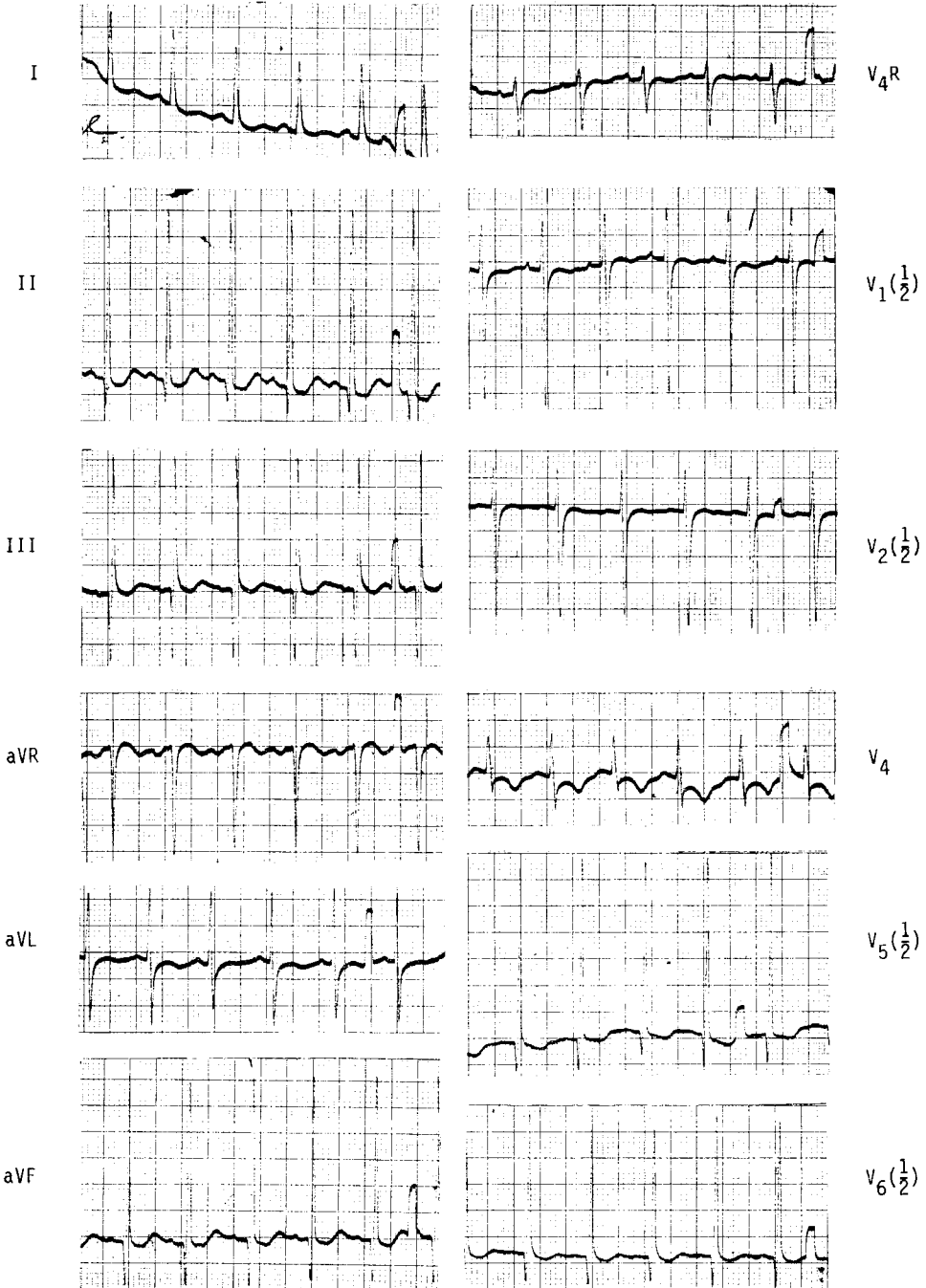
# ปริศนาคลื่นไฟฟ้าหัวใจ

โชติมา บัษมานันท์\*

ผู้ป่วยเด็กหญิงไทยอายุ  $2\frac{3}{12}$  ปี admit เป็นครั้งที่ 4 ด้วยเรื่องไข้สูง อาเจียน และเหนื่อยหอบ คลอดปกติ น้ำหนักแรกคลอด 3500 กรัม เป็นบุตรคนที่ 5 การพัฒนาการปกติ ประวัติอื่นๆ ไม่มีความสำคัญ รับไว้ในโรงพยาบาลครั้งแรกด้วยเรื่อง malnutrition และ pneumonia เมื่ออายุได้ 1 ปี 6 เดือน รังสีทรวงอกพบว่ามีเพียง infiltration ของฐานปอดขวาเท่านั้น นอกจากนั้นก็เจ็บกระเสาะกระแสะด้วยเรื่องเป็นหวัด หลอดลมอักเสบและเหนื่อยง่าย 9 เดือนต่อมาเด็กมีอาการบวมที่หน้าตาและเท้า และมีอาการหอบมากถึง 50 ครั้ง/นาที หัวใจเต้นแรง 160/นาที ความดันเลือด 90/60 mHg หน้าอกค้ำชันซ้ายโป่งมาก เส้นเลือดดำที่คอโป่ง และมี gallop rhythm ที่ apex ของหัวใจ ฟังได้ ejection systolic murmur grade 2/6 ตาม left sternal border และที่ apex S<sub>2</sub>P ปกติและคลำ peripheral pulse ได้

\* ภาควิชากุมารเวชศาสตร์ คณะแพทยศาสตร์ จุฬาลงกรณ์มหาวิทยาลัย

Electrocardiogram ดังแสดงในภาพ



พบว่า เป็น sinus rhythm 125 ครั้ง/นาที (หลังให้ Digitalization) P waves ปกติ PR interval = 0.16 sec. Q ลึกใน lead III, AVF และ left precordium คือ 15 mm. และใน  $V_6$  ถึง 10-12 mm. โปรดสังเกตว่า voltage ที่บันทึกได้ใน chest lead ตั้งแต่  $V_1 \rightarrow V_6$  เป็นเพียงครึ่งหนึ่ง ( $\frac{1}{2}$ ) ของ standardization เท่านั้น เพราะฉะนั้น voltage ที่แท้จริงจะสูงกว่าที่บันทึกไว้อีกเท่าตัว นอกจากนี้พบ R waves ที่สูงมาก บริเวณ left precordium  $V_5, V_6$  ถึง 54 mm. (ใน  $V_6$ ) และ S wave ที่ลึกมากใน  $V_1$  50 mm. R ใน  $V_6 + S$  ใน  $V_1 = 104$  mm. นอกจากนี้พบ sagging ของ ST ใน I, II, III, AVF และ  $V_5, V_6$  และ T wave flat ใน I,  $V_5, V_6$  ซึ่งอาจเป็นผลของการให้ Digitalis ได้

การแปลผล : มี severe left ventricular hypertrophy และ digitalis effect ลักษณะของคลื่นหัวใจดังกล่าว และประวัติของ congestive heart failure ในผู้ป่วยอายุขนาดนี้ ทำให้เรานึกถึง Endocardial fibroelastosis มากที่สุด โรคนี้อยู่ในกลุ่มของ primary myocardial disease ลักษณะเฉพาะคือมี fibroelastic disease เคลือบอยู่ที่ผิวของ endocardium เห็นเป็นชั้นสีขาว โดยทั่วๆ ไปเป็นที่ left ventricle & left atrium เป็นส่วนใหญ่อาจพบทางด้านขวาของหัวใจได้บ้างแต่ค่อนข้างยาก

Endocardial fibroelastosis แบ่งได้เป็น 2 ชนิดคือ

1. ชนิด Dilated type พบว่าหัวใจโดยเฉพาะ left ventricle โตมาก
2. ชนิด Contracted type ชนิดนี้ หัวใจโดยเฉพาะ left ventricle มีขนาดเล็ก

### การวิเคราะห์แยกโรค

ต้องทำการแยกโรคในกลุ่มของ primary myocardial disease คือ

#### 1. Idiopathic non-obstructive cardiomyopathy

(idiopathic mural endocardial disease)

(endomyocardial fibrosis)

โรคนี้อาจพบครั้งแรกใน Africa โดย Stein ใน พ.ศ. 2507 พบในเด็กโตกว่า 5 ปีขึ้นไป มีอาการ congestive heart failure

**สาเหตุ** ยังไม่แน่นอน อาจพบร่วมกับการขาด Magnesium หรือ Potassium; หรือจาก genetic factor; จากการขาดอาหาร (malnutrition) หรือเกิดร่วมกับ coxsackie myocarditis

คนไข้จะตายจาก embolism จาก thrombi ใน right หรือ left ventricle ได้จึงมีผู้ใช้ anticoagulant (warfarin sodium) รักษาเพื่อป้องกันการเกิด embolisation, และ hemiparesis เป็นต้น

### ลักษณะของคลื่นไฟฟ้าหัวใจ

อาจพบความผิดปกติของ P wave ชนิด P mitrale หรือ P pulmonale ก็ได้ QRS complex มี voltage ต่ำและมี T wave inversion ได้ นอกจากนี้อาจพบ Right หรือ left bundle branch block ได้

## 2. Asymmetric septal hypertrophy in childhood

(Idiopathic hypertrophic subaortic stenosis)

พบว่า มี septal hypertrophy ของ Left ventricle (ส่วนใหญ่) หรือ right ventricle ได้ (ส่วนน้อย) กล้ามเนื้อที่ hypertrophy นี้จะทำให้เกิด obstruction ของ out flow tract ของ ventricle ขณะ systole และ anterior leaflet ของ mitral valve อาจถูกส่วนที่หนาขึ้นของ endocardium นี้ดันไว้ทำให้เคลื่อนไหวผิดปกติ และเกิด mitral insufficiency ได้ โรคนี้พบได้บ่อยในเด็กโต อายุตั้งแต่ 6-15 ปี เพศชายมากกว่าหญิง มี characteristic murmur ฟังได้ mid systolic click และ apical systolic ejection murmur

ECG : แสดง severe left ventricular hypertrophy ส่วนในเด็กทารก (ระยะ 1 ปี) อาจพบ severe right ventricular hypertrophy ในระยะหนุ่มสาวอาจพบ atrial fibrillation

## 3. Myocarditis

สาเหตุจาก viral คือ coxsackie B 3,5 จะมีอาการทางระบบหายใจหรือทางเดินอาหาร อีกเสบนำมาก่อน นอกจากนี้ virus ตัวอื่นเช่น mumps, rubella, echo, varicella, etc. ก็ทำให้เกิด myocarditis ได้ พวก non viral agent ที่พบได้คือ toxoplasmosis, candida และ Diphtheria

ECG : พบ generalized low voltage และ ST-T change หรือ arrhythmias เช่น premature ventricular หรือ atrial contraction ส่วนใน diphtheriatic myocarditis พบว่า toxin ของ diphtheria ทำให้ conduction system ผิดปกติ เกิด left หรือ Right bundle branch block และ complete atrioventricular block

#### 4. Pompe's Disease

(Type II glycogenosis)

เป็นโรคพันธุกรรมเกิดจากขาด acid maltase หรือ  $\alpha$  1-4 glucosidase ถ่ายทอดแบบ autosomal recessive ในการขาด enzyme ตัวนี้ ทำให้เกิดการคั่งของ glycogen ในเนื้อเยื่อของร่างกายทั่วไป โดยเฉพาะอย่างยิ่งที่กล้ามเนื้อหัวใจ

อาการและอาการแสดงเกิดเมื่ออายุประมาณ 3-4 เดือนคือ อาการหัวใจวาย กล้ามเนื้อทั่วไปอ่อนแรง ตับโต และลิ้นโต (จาก glycogen ไปเกาะตามที่ต่าง ๆ) reflex ต่าง ๆ ลดลงจนหมดไปในที่สุดกลายเป็น flaccid paralysis กล้ามเนื้อหัวใจหนาจากมี glycogen จับอยู่ที่ผนังและ septum ทำให้เกิด obstruction ที่ outflow ได้ เกิดเสียง ejection systolic murmur มักจะตายใน 1-2 ปี จาก cardio respiratory failure

ECG : พบ R wave สูงมาก และมี PR interval สั้นกว่าปกติ (ไม่เกิน 0.09 sec) อาจพบ T wave change และแกน QRS เบี่ยงเบนไปทางซ้ายได้

5. โรคที่ไม่ใช่ primary cardiomyopathy คือ Anomalous left coronary artery from the pulmonary artery เป็น congenital heart disease ที่เกิดจาก coronary artery งอกออกจาก pulmonary artery ฉะนั้นกล้ามเนื้อหัวใจบริเวณที่เส้นเลือดเส้นนี้ไปเลี้ยงจะได้รับเลือดดำและจาก coronary ข้างขวาไหลย้อนไปยัง pulmonary artery กล้ามเนื้อจึงขาดเลือดไปเลี้ยงและตายในที่สุด

ECG : พบ Q wave ลึกและกว้างใน lead I, AVL และบริเวณ left precordial area ST ยกสูงขึ้น และ T wave หักกลับในบริเวณดังกล่าวด้วย