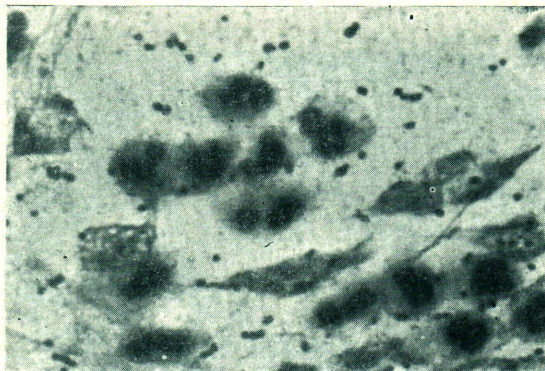


ปฤษฎณาภาพ

ผู้ป่วยชายไทย อายุ 18 ปี มาโรงพยาบาลเรื่อง ไข้ไอและหอบมา 2 วัน ตรวจร่างกายพบว่าปอดค้ำหน้าขวาล่างเคาะทึบ ฟังไม่ได้ยินเสียงลมหายใจเข้าออก ภาพถ่ายรังสีปอดวินิจฉัยว่าเป็น lobar consolidation ย้อมเสมหะด้วยวิธี Gram พบเชื้อชนิด Gram บวกอยู่เป็นคู่ๆ



ถาม

1. ภาพที่เห็นจากการตรวจเสมหะโดยวิธีย้อมสีนี้เพียงพอและมีส่วนช่วยในการวินิจฉัยหรือไม่ ทราบได้อย่างไรว่าไม่ใช่ น้ำลาย
2. การรักษาผู้ป่วยรายนี้ควรใช้ยาอะไร

ตอบ

1. ภาพที่เห็นนี้เป็นลักษณะของเสมหะและข้อมูลที่ได้ก็เพียงพอและมีส่วนช่วยในการวินิจฉัย กล่าวคือ

- ก. มีเม็ดเลือดขาวชนิด neutrophils ซึ่งปนอยู่กับ alveolar macrophage
- ข. ไม่พบ epithelial cell

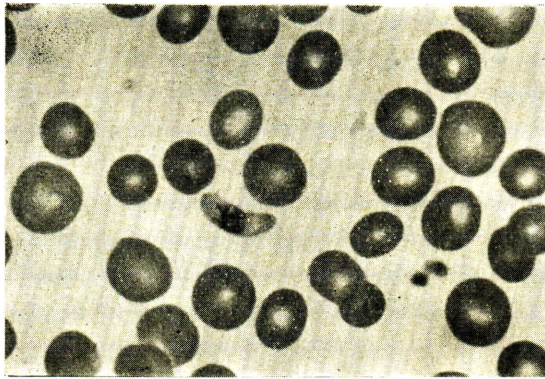
ค. มีแบคทีเรียจำนวนมากเป็นชนิดเดียวกัน มีชนิดอื่นปนน้อย ถ้าอยู่ในเม็ดเลือดขาวด้วย จะมีความสำคัญมากขึ้น

2. การย้อมเสมหะรายนี้ พบเชื้อชนิด Gram บวก อยู่เป็นคู่ๆ น่าจะเป็น diplococcal pneumoniae (streptococcus pneumoniae) การรักษาคควรให้ penicillin เช่น Seclopen 1 vial ฉีดเข้ากล้ามเนื้อละ 2 ครั้ง เข้า-เย็น ควรติดตามดูว่าผู้ป่วยมีอาการแทรกซ้อนอย่างอื่นหรือไม่ เพื่อจะได้เพิ่มขนาดและให้การรักษาเพิ่มเติมอื่นๆ ที่จำเป็น

วิทยา ศรีคามา
พรรณพิศ สุวรรณกุล

ผู้ป่วยชายไทยอายุ 20 ปี มีประวัติเป็นไข้หนาวสั่นมา 1 เดือน ไปรักษาที่สถานีนอนามัย แพทย์บอกว่าเป็นมาลาเรีย ได้ยามากินแต่ผู้ป่วยกินไม่สม่ำเสมอ ไข้ลดลงแล้ว แต่ยังมีรู้สึกเพลียอยู่จึง มาให้แพทย์ตรวจดูอีกครั้ง

ตรวจร่างกายพบว่า ผู้ป่วยซีดเล็กน้อย คลำตับได้ 2 นิ้ว ได้ชายโครงขวาไม่เจ็บ อย่างอื่น อยู่ในเกณฑ์ปกติ ตรวจ blood film พบเชื้อมาลาเรียดังในภาพ



ถาม

1. คนไข้รายนี้จำเป็นต้องรักษาหรือไม่
2. ถ้ารักษาจะรักษาอย่างไร

ตอบ

ภาพที่เห็นเป็น gametocyte ของ *P. falciparum* การจะรักษาหรือไม่ต้องพิจารณาสิ่งต่อไปนี้คือ

ก. gametocyte นี้จะไม่ทำให้เกิดโรคในผู้ป่วยรายนี้ได้อีก แต่ถ้ายังคงมีปล้องมาก ผู้ป่วยรายนี้แล้วไปกัดคนอื่นจะทำให้เกิดโรคในคนอื่น

นั้นได้

- ข. gametocyte นี้จะหายไปหมดจากเลือดของผู้ป่วยได้เอง ภายในเวลา 60-90 วัน ดังนั้น
 1. ถ้าคนไข้คนนี้ไม่ไปยังแดนมาลาเรียอีก ก็ไม่ต้องรักษา เพราะจะหายไปเอง
 2. ถ้าผู้ป่วยกลับไปแดนมาลาเรียอีก อาจให้ primaquine วันละ 15 มก. base นานประมาณ 7-14 วัน เพื่อไม่ให้เป็นแหล่งเพาะโรคให้ผู้อื่น

วิทยา ศรีตามา

พรรณพิศ สุวรรณกุล