

อภิปรายกรณีกร่วมพยาธิ

รายที่ 2/2516 ไข้ ผื่นบนผิวหนัง และ ต่อมไทรอยด์โต

ผู้ป่วยชายไทยอายุ 19 ปีเป็นนักเรียน บ้านอยู่ธนบุรี ไม่เคยไปต่างจังหวัด เข้ารับการรักษาในโรงพยาบาลจุฬาลงกรณ์เมื่อ 6 ตุลาคม และถึงแก่กรรมเมื่อ 9 ตุลาคม 2515

3 วันก่อนมาโรงพยาบาลเริ่มปวดศีรษะและไอ หลังจากนั้นไข้ขึ้นสูงประมาณ 40 องศา เซ็นติเกรด นอกจากนี้ปวดตามกล้ามเนื้อและข้อต่างๆ เช่น ข้อศอก เข่า และข้อเท้า แต่ไม่สังเกตเห็นข้อบวมหรือแดงผู้ป่วยเดินไม่ใคร่ไหว เวลาหายใจลึกๆ เจ็บหน้าอก ไม่หอบแต่ไอบ้างเล็กน้อย ไม่มีเสมหะหรือเจ็บคอ ไม่มีอาการปวดท้อง บัสสาวะปกติแต่สีเข้มขึ้น ตั้งแต่เริ่มป่วยยังไม่ได้ถ่ายอุจจาระ

ประวัติผู้ป่วยในอดีตเป็นคนแข็งแรงดี เจ็บค่อนาน ๆ ครั้ง สูดบุหรี่ และดื่มเหล้าเล็กน้อย ไม่ติดยาเสพติด ประวัติทางครอบครัวบิดาแข็งแรงดี ไม่เป็นโรคหัวใจ เบาหวาน หรือโรคปอด

การตรวจร่างกายแรกพบ พบว่าผู้ป่วยผอม อាកารหนัก ชีตเล็กน้อย หอบแต่นอนราบได้ อุดหนุนมีร่างกาย 39 องศา เซ็นติเกรด ชีพจร 128 ครั้งต่อนาที หายใจ 48 ครั้งต่อนาที ความดันโลหิต 100/60 มม.ปรอท ผื่นบนผิวหนังไม่มีผื่น

แต่แห้ง ตาลึก ตรวจหูปพบว่าปกติทั้งสองข้างไม่มีหนอง คอแดงเล็กน้อย ลิ้นเป็นฝ้าขาว หลอดเลือดดำที่คอไม่โป่ง ต่อมไทรอยด์โตประมาณสองเท่าปกติ หายใจเร็วแต่ฟังไม่พบเสียงผิดปกติในปอด หัวใจเต้นเร็วสม่ำเสมอ จุดที่หัวใจเต้นแรงที่สุดอยู่ที่ช่องซี่โครงที่ห้าและอยู่ในเส้นกลางกระดูกไหปลาร้าข้างซ้าย ตรวจท้องไม่พบมีก้อนและกดไม่เจ็บ ตับและม้ามคลำไม่ได้ เสียงของลำไส้ปกติ อวัยวะสืบพันธุ์ปกติ คลำพบต่อมน้ำเหลืองเล็กๆ ก้อนหนึ่งที่รักแร้ซ้าย ข้อเกือบทุกข้อเจ็บเมื่อเคลื่อนไหว กล้ามเนื้อของแขนขาตึง การตรวจทางระบบประสาทพบว่าผู้ป่วยรู้ตัวดี คอไม่แข็ง ความรู้สึกปกติ กำลังของกล้ามเนื้อและรีเฟล็กซ์บอกลำบากเนื่องจากความเจ็บปวด

การตรวจทางห้องทดลอง hemoglobin 10.4 กรัม/100 มล. hematocrit 44% เม็ดเลือดขาว 7950 เซลล์/ลบ.มม. polymorphonuclear 77%, lymphocyte 23% ย้อมไม่พบมาเลเรีย sedimentation rate 20 มม/ชม. บัสสาวะมีความด่าง จำเพาะ 1.022 ปฏิกริยาเป็นกรด albumin 1⁺ และพบมี granular casts ภาพรังสีของทรวงอกปกติ เสมหะย้อมได้เชื้อ Gafkya tetragena เจาะ

ไซส่นหลังได้น้ำใสไม่มีสี ความดัน 130 มม. ปรอท และมี lymphocyte 1 ตัว/ลบ.มม. การเพาะเชื้อจากกระแสโลหิตยังไม่ได้ผล

ระหว่างที่อยู่ในโรงพยาบาลผู้ป่วยมีไข้สูง หัวใจเต้นเร็ว รู้สึกตัวดี แต่กระสับกระส่าย บ่นถึงอาการเจ็บตามกล้ามเนื้อและข้อเกือบตลอดเวลา การรักษาที่ได้ให้คือยาลดไข้และน้ำเกลือ 48 ชม. ต่อมาผู้ป่วยมีอาการมีเสมหะปนเลือด ตรวจพบมี erythematous maculopapular rashes ซึ่งมีทั้งรวมกันเป็นกลุ่ม และแยกกันอยู่ทั่วไปในบริเวณหน้า ลำตัวส่วนบนและแขนขาทั้งสองข้างร่วมกับ hemorrhagic vesicles อีก 2-3 จุดที่บริเวณแขนซ้าย นับเม็ดเลือดขาวได้ 9100 เซลล์/ลบ.มม. บัสสาวะไม่มี albumin หรือ cast แต่มีเม็ดเลือดแดง 5-7 เซลล์และเม็ดเลือดขาว 2-4 เซลล์/HD ต่อมาไทรอยด์โตและกดเจ็บ จากการฟังปอดพบว่าเสียงหายใจลดลงสองข้าง และมี fine crepitant rales ที่ปอดขวาด้านล่าง ข้อศอกทั้งสองข้าง และต้นแขนซ้ายบวมแดง ผู้ป่วยได้รับ Penicillin 4 ล้านยูนิตทุก 6 ชั่วโมงทางหลอดเลือดดำ ร่วมกับ Kanamycin ครั้งกรัมเข้ากล้ามเนื้อวันละ 2 ครั้ง อาการของผู้ป่วยเลวลง คือไม่ค้อยรู้สึกตัว ความดันโลหิตต่ำลง และชีพจรเต้นไม่สม่ำเสมอ ได้ให้ Prednisone และ bicarbonate เข้าทางหลอดเลือดดำแต่อาการไม่ดีขึ้น ต่อมาหัวใจหยุดเต้น ได้

พยายามแก้ไขแต่ไม่ได้ผล ผู้ป่วยถึงแก่กรรมในวันที่ 3 ที่อยู่ในโรงพยาบาล

พ.ญ. วิจิตรา พิพัฒน์กุล*

ผู้ป่วยคนนี้มีไข้สูงอย่างเฉียบพลัน พร้อมกับมีอาการเกี่ยวข้องกับหลายระบบโดยเริ่มจาก

1. ระบบหายใจ ผู้ป่วยให้ประวัติไอ ไม่มีเสมหะ และเจ็บหน้าอกเวลาหายใจลึก ประการหลังนี้แสดงว่ามีอาการเจ็บจากเยื่อหุ้มปอด เมื่อมาอยู่โรงพยาบาลได้ 2 วัน จึงไอเป็นเลือดสีแดงคล้ำ ตรวจเสมหะและทำ gram stain พบทั้ง neutrophils และ Gafkya tetragenae เป็นจำนวนมาก เชื้อนี้เป็นเชื้อที่มีอยู่ปกติในระบบหายใจส่วนบน ซึ่งคิดว่าไม่มีความสำคัญที่จะทำให้เกิดโรคในผู้ป่วยนี้

2. หัวใจเต้นเร็ว อาจเป็นผลเนื่องจากไข้สูง หรือแสดงว่ามีกล้ามเนื้อหัวใจอักเสบซึ่งเกิดจากพิษของบักเตรี หรือเกิดจากตัวบักเตรีเอง

3. ทางไต พบว่าผู้ป่วยมีบัสสาวะสีแดงเข้ม ตรวจพบ granular cast (ไม่บอกจำนวน) albumin 1⁺ เม็ดเลือดแดง 5-7 เซลล์/HD เม็ดเลือดขาว 2-4 เซลล์/HD ลักษณะที่ผิดปกตินี้อาจพบได้ในรายที่ผู้ป่วยเป็นไข้จาก septicemia.

4. ทางผิวหนัง วันที่สองหลังจากมาอยู่ที่โรงพยาบาลพบว่า มีผื่นสีแดงตามใบหน้า ลำตัว และแขนขา และมี cellulitis ที่ใต้ข้อศอกซ้าย

* แผนกอายุรศาสตร์ คณะแพทยศาสตร์ จุฬาลงกรณ์มหาวิทยาลัย

5. ต่อมไทรอยด์มีขนาดโตขึ้นและกดเจ็บมาก

ในการวินิจฉัยสาเหตุของไข้ เรามักแบ่งสาเหตุเป็นพวกใหญ่ 2 พวก ดังนี้.-

1. ไข้จากโรคติดเชื้อ (infection) ได้แก่ พวกที่เกิดจากแบคทีเรีย พาราสิต เชื้อรา ไวรัส และริกเก็ตเซีย

2. ไข้ที่เกิดโดยไม่มีโรคติดเชื้อ (noninfection) ได้แก่

2.1 เนื้องอก เช่น hypernephroma เนื้องอกของตับ มะเร็งของระบบทางเดินอาหาร เป็นต้น

2.2 โรคของระบบโลหิตและต่อมน้ำเหลือง เช่น มะเร็งของเม็ดเลือดขาว Hodgkin's disease, lymphoma, hemolytic disorders.

3.2 Collagen disorders เช่น systemic lupus erythematosus rheumatic heart diseases.

4.2 โรคเบ็คเตลิ็ดเช่น sarcoidosis การอักเสบของกะเพาะและลำไส้ เป็นต้น

จะเห็นว่าผู้ป่วยรายนี้มีระยะเวลาของการป่วยสั้นมากคือเป็นไข้ที่บ้าน 3 วัน และอยู่โรง

พยาบาล 3 วันก็ถึงแก่กรรม ฉะนั้นสาเหตุของไข้รายนี้น่าจะเกิดจากการติดเชื้อมากกว่า เพราะพวกที่เกิดจากสาเหตุอื่นนั้น ผู้ป่วยมักมีชีวิตอยู่นานกว่าทั้งๆ ที่มีไข้สูง

ต่อไปนี้จะต้องพิจารณาว่าสาเหตุของการติดเชื้อในผู้ป่วยรายนี้น่าจะเกิดจากเชื้ออะไร การที่จำนวนเม็ดเลือดขาวไม่เพิ่มขึ้นในผู้ป่วยรายนี้ไม่ทำให้เราตัดโรค septicemia ออกไปได้ เพราะจากรายงานของ L.E. Cluff¹ พบว่าประมาณ 30% ของผู้ป่วย septicemia จะมีจำนวนเม็ดเลือดขาวอยู่ในเกณฑ์ปกติ และในรายเช่นนี้มักบ่งถึงการพยากรณ์โรคที่ไม่ดีหรือแสดงว่าผู้ป่วยมีกลไกของภูมิคุ้มกันไม่ดี

ผู้ป่วยนี้มีไข้และไอไม่มีเสมหะในระยะแรก แต่ต่อมาภายหลังได้ไอเป็นเลือด ฉะนั้นจุดเริ่มต้นของการติดเชื้ออาจจะอยู่ที่ปอด

น.พ. บุญเที่ยง ศีตสาร*

ภาพรังสีของทรวงอกแสดงหัวใจขนาดปกติ ไม่พบมี infiltration ในปอด แต่ lung markings หนามาก โดยเฉพาะอย่างยิ่งที่ปอดขวาส่วนล่าง ไม่มีน้ำในช่องปอด (รูปที่ 1)

พ.ญ. วิจิตรา พิพัฒน์กุล**

ที่น่าสนใจคือ cellulitis ที่ได้ข้อคอกช่วยเชื้อซึ่งมักทำให้เกิด cellulitis ได้แก่ Staph-

* แผนกรังสีวิทยา คณะแพทยศาสตร์ จุฬาลงกรณ์มหาวิทยาลัย

** แผนกอายุรศาสตร์ คณะแพทยศาสตร์ จุฬาลงกรณ์มหาวิทยาลัย

hylococci และ Streptococci ซึ่งโดยปกติแล้ว แยกกันยากทางคลินิก ต้องแยกโดยการเพาะเชื้อ อากาศและอาการแสดงที่พอจะช่วยแยกโรคคือ septicemia ที่เกิดจากเชื้อ Streptococci การอักเสบมักจะลุกลามไปเร็วมาก เช่น ถ้าเป็นที่แขน อาจทำให้แขนบวมทั้งแขนได้ในเวลา 12-24 ชม. นอกจากนี้ streptococcal septicemia ทำให้เกิดโรค scarlet fever ซึ่งมักพบในเด็กโดยเชื้อ มาจากทางเดินหายใจ² ผู้ป่วยมักมีอาการเจ็บคอ มาก่อน ซึ่งในผู้ป่วยรายนี้ไม่มีประวัติดังกล่าว ฉะนั้น cellulitis ในผู้ป่วยนี้น่าจะเกิดจากเชื้อ Staphylococci ซึ่งทำให้เกิด septicemia และมี metastatic abscesses ไปยังอวัยวะต่างๆ ได้แก่ ปอด ซึ่งในระยะหลังเกิดมีฝีและไอเป็นเลือด แล้ว เชื้อยังแพร่ไปที่ต่อมไทรอยด์และโต

อาการปวดตามกล้ามเนื้อและข้ออย่างมาก ในผู้ป่วยรายนี้อาจเนื่องจาก septicemia หรือผู้ป่วยอาจมี microabscesses ในเนื้อชั้นใต้ผิวหนัง ได้

ผู้ป่วยรายนี้มีหัวใจเต้นเร็วมากตลอดเวลา อาจเนื่องจากไข้สูงหรือมีกล้ามเนื้อหัวใจอักเสบ และ endocarditis จากสถิติพบว่า 3 ใน 26 ราย ของผู้ป่วยที่มี Staphylococcal septicemia จะมี bacterial endocarditis ร่วมด้วย¹

* แผนกอายุรศาสตร์ คณะแพทยศาสตร์ จุฬาลงกรณ์มหาวิทยาลัย

การวินิจฉัยทางคลินิก

1. Cellulitis ที่แขนซ้าย
2. Septicemia เกิดจากเชื้อ Staphylococci ทำให้มีฝีแพร่กระจายไปที่ปอด ต่อมไทรอยด์ หัวใจ และโต

น.พ. อำนวย วิชากุล*

คนไข้รายนี้เข้าโรงพยาบาลด้วยอาการไข้ เป็นอาการสำคัญ อาการไข้เป็นแบบเฉียบพลัน หลังจากอยู่โรงพยาบาลได้ 1 วัน ก็มีผื่นขึ้นตาม ตัวซึ่งเป็นชนิด erythematous maculo-papular rashes ร่วมกับ haemorrhagic vesicles โรคที่น่าจะนึกถึงคือ

1. Hypersensitivity อาจจะเป็นจากยาที่ คนไข้ได้รับก่อนมาโรงพยาบาล หรือการแพ้ที่ เกิดจากการติดเชื้อแล้วทำให้เกิดการเปลี่ยนแปลง ที่ผิวหนังเป็นแบบ vasculitis หรือ angiitis ก็ได้
2. การติดเชื้อที่ทำให้เกิดไข้และพยาธิสภาพที่ผิวหนังแบบนี้ แบ่งออกได้เป็นสองพวก ใหญ่คือ

ก. บักเตรี ได้แก่เชื้อ scarlet fever, meningococci, staphylococci, Pseudomonas และ Gonococci เชื้อเหล่านี้ได้เคยมีผู้รายงานไว้

นอกจากนี้ยังมี bacterial endocarditis เป็นต้น

ข. ไวรัสและริคเค็ตเซีย ได้แก่ ECHO virus, Coxsackie virus และพวก Typhus.

3. Autoimmune diseases ที่มีไข้และมีผื่นที่พอมืออาการใกล้เคียงกับคนไข้รายนี้มี 2 โรค คือ SLE และ polyarteritis nodosa แต่คนไข้รายนี้ประวัติเป็นไข้รวดเร็ว ระยะป่วยสั้นมาก ทำให้นึกถึงโรคในกลุ่มนี้ลดลง

การตรวจที่สำคัญ 2 อย่างซึ่งควรทำและคิดว่าจะทำให้การวินิจฉัยที่แน่นอนขึ้นคือ การย้อมเชื้อจาก haemorrhagic vesicles ด้วย gram stain ซึ่งจะช่วยให้ทราบชนิดของแบคทีเรียได้ในเวลาอันรวดเร็ว และการตัดเอาผิวหนังไปตรวจ เพื่อจะดูว่าเป็นโรคในกลุ่ม autoimmune หรือไม่โดยเฉพาะ SLE คนไข้รายนี้ประวัติสั้น อาการรุนแรงและตายในเวลาอันรวดเร็ว น่าจะมีสาเหตุจากโรคติดเชื้ออีกเสบมากกว่า

น.พ. พินิจ กุลละวณิช*

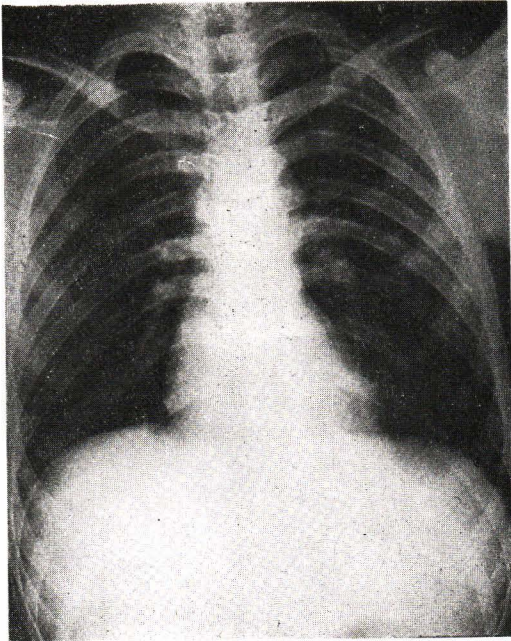
ในทัศนะของแพทย์เจ้าของไข้ที่ตรวจผู้ป่วยในวันแรกการตรวจพบขณะนั้นคือ ไข้สูง หอบ หัวใจเต้นเร็ว ปวดข้อและกล้ามเนื้อมาก ต่อมาไทรอยด์ตอนแรกนั้นยังขนาดปกติ สันนิษฐานว่า

ผู้ป่วยคงเป็นอย่างรุนแรงและ ESR viral infection หรือไข้หวัดใหญ่เพราะว่าจำนวนเม็ดเลือดขาวไม่สูง แต่ก็มีความเห็นคล้ายกับ พ.ญ. วิจิตรา ที่ว่า ไม่สามารถจะตัดโรค bacterial septicemia ออกได้ โรคที่คิดว่าอาจเป็นไปได้ตอนนั้นก็คือ rheumatic fever และโรคติดเชื้อแบคทีเรียเนื่องจากภาพรังสีทรวงอกปกติจึงรักษาผู้ป่วยไปตามอาการก่อน พร้อมกับตรวจพิเศษเพื่อหาสาเหตุของไข้ไปตามสมควร

ประมาณ 40 ชั่วโมงต่อมาผู้ป่วยมีผื่น ตามที่ น.พ. อำนวยได้กล่าวไว้แล้ว ร่วมกับมีไอเป็นเลือดและถ่ายปัสสาวะเป็นเลือด ต่อมาไทรอยด์ก็โตกดเจ็บ และปอดก็มี crepitations อาการดังกล่าวทั้งหมดนี้ บ่งชี้ถึงพยาธิสภาพที่ลุกลามไปหลายระบบในเวลาอันสั้น ทำให้นึกถึง septicemia ที่มีการกระจายของเชื้อในปอด ต่อมาไทรอยด์และไต ทั้งแน่ใจว่าคนไข้มีโรคติดเชื้ออย่างรุนแรงแน่ ถึงแม้การตรวจเม็ดเลือดขาวซ้ำจะได้ผลไม่สูงผิดปกติก็ตาม ฉะนั้นจึงได้ตัดสินใจให้ยา penicillin และ kanamycin แก่ผู้ป่วย

เมื่อพิจารณาดูย้อนหลังแล้วใครจะเรียนถามว่า ผู้ป่วยที่มีลักษณะอาการของโรคดังกล่าวแล้วนี้ในวันแรก ขณะที่ไม่ผลทางห้องปฏิบัติการอื่นช่วยสนับสนุน ควรที่จะให้การรักษาด้วยยาปฏิชีวนะทันทีหรือไม่? และยาที่ใช้ควรจะเริ่มด้วย

* แผนกอายุรศาสตร์ คณะแพทยศาสตร์ จุฬาลงกรณ์มหาวิทยาลัย



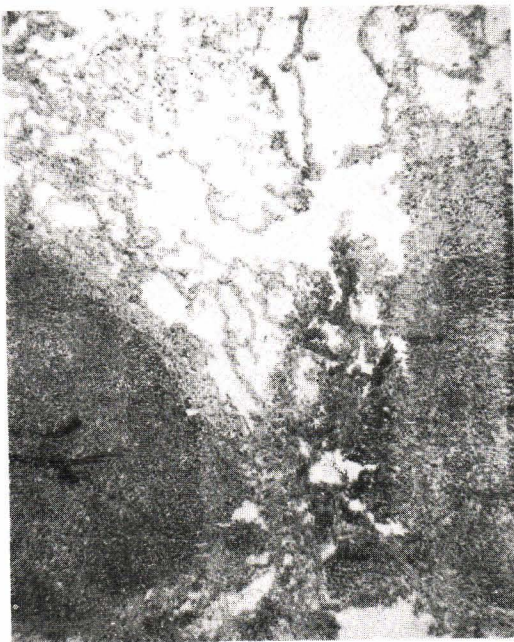
รูปที่ 1

อธิบายภาพ

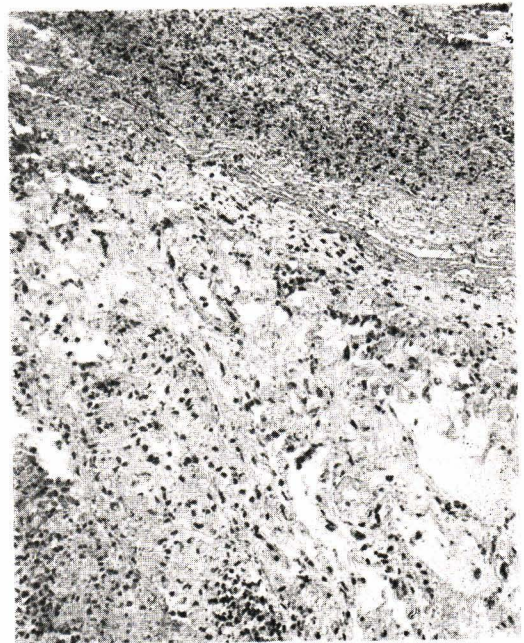
รูปที่ 1 ภาพรังสีทรวงอกผู้ป่วย

รูปที่ 2 ภาพจากกล้องจุลทรรศน์แสดง *fibrinopurulent exudate* ที่คลุมเยื่อหุ้มปอด

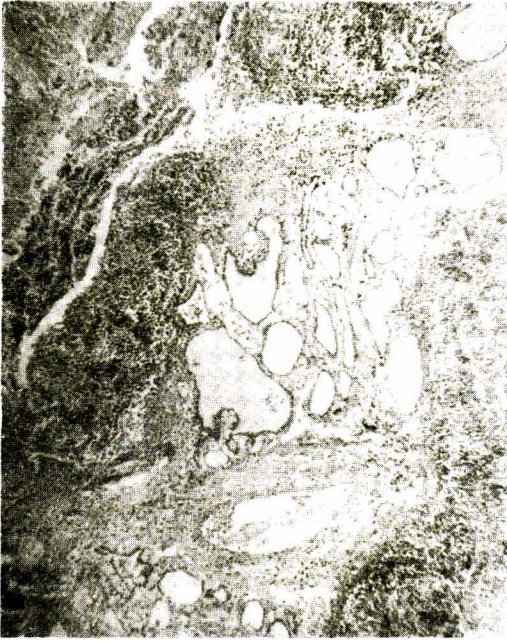รูปที่ 3 ภาพจากกล้องจุลทรรศน์ แสดงกลุ่มบักเตรีกระจายอยู่ในเนื้อปอด



รูปที่ 2



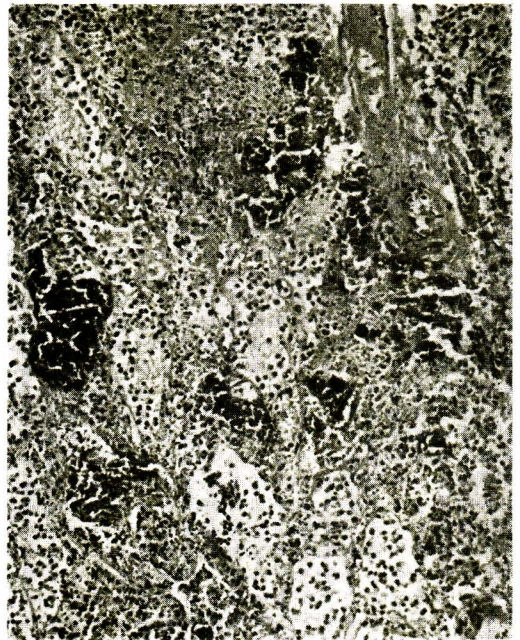
รูปที่ 3



รูปที่ 4

รูปที่ 4 ภาพจากกล้องจุลทรรศน์ แสดงการอักเสบเฉียบพลันในต่อมไทรอยด์

รูปที่ 5 ภาพจากกล้องจุลทรรศน์ แสดงการอักเสบเฉียบพลันในต่อมไทรอยด์



รูปที่ 5

penicillin กับ kanamycin หรือควรให้ยาอื่นที่ ดีกว่าราคาแพงกว่า เช่น cephalosidine หรือ meticillin ในทางปฏิบัติถ้าจะเริ่มให้ยาปฏิชีวนะ ที่แพง ๆ กับผู้ป่วยทุกรายที่ยังไม่ทราบว่าเป็นโรค ติดเชื้อแบคทีเรียหรือเปล่าก็คงจะเป็นไปได้ยาก เพราะ นอกจากปัญหาทางเศรษฐกิจแล้ว การใช้ยาอย่าง ทุ่มเพื่อยังเป็นสาเหตุหนึ่งที่ทำให้เชื้อโรคดื้อยา นานาแปลกใจที่ผู้ป่วยเป็นเด็กหนุ่มรูปร่างแข็งแรง ต้องตายหลังจากมีไข้เพียง 6 วันเท่านั้น ทำให้ สงสัยต่อไปอีกว่ากลไกภูมิคุ้มกันของคนไข้ผิดปกติ หรือเปล่า โรคที่พบร่วมกับภาวะดังกล่าวก็มีพวก lymphoma ซึ่งผู้ป่วยรายนี้ก็ไม่งงว่าจะ เป็น สรุปล แล้วเห็นด้วยที่ว่าผู้ป่วยเป็น septicemia จากเชื้อ แบคทีเรียอย่างรุนแรง และปัญหาที่ควรพิจารณา เป็นพิเศษก็คือ เราจะช่วยชีวิตผู้ป่วยชนิดนี้ราย ต่อไปอย่างไรดี

ผลการตรวจศพ

ได้ตรวจศพผู้ป่วยหลังจากตายได้ประมาณ 6 ชั่วโมง ตรวจพบรูปร่างขนาดปานกลาง หัว ๆ ไปไม่มีอะไรปกติ นอกจากบริเวณต่อมไทรอยด์ที่ ด้านหน้าคอซึ่งโตนูนออกมาเห็นได้ชัดประมาณ 2 เท่าขนาดปกติไม่มีน้ำในช่องทรวงอกหรือช่องท้อง หัวใจหนัก 270 กรัม ตรวจดูด้วยตาเปล่าและกล้องจุลทรรศน์ไม่พบสิ่งผิดปกติ ปอดรวมกันสองข้างหนัก 1330 กรัม ที่เยื่อหุ้มปอดทั้งสองข้างหนาชั้นมี fibrinopurulent exudate คลุมอยู่ (รูปที่ 2)

ปอดทั่ว ๆ ไปบวม มีสีแดงคล้ำ ใน trachea และ bronchus มีน้ำเป็นฟองสีแดง ตัดเนื้อปอด ดูพบมีขนาดเส้นผ่าศูนย์กลาง 0.5—2.5 ซม. กระจายอยู่ทุกกลีบ ตรวจทางกล้องจุลทรรศน์พบในเนื้อปอดมีฝีและกลุ่มของแบคทีเรียกระจายรอบ ๆ (รูปที่ 3) ในถุงลมมี edematous fluid และเม็ดเลือดแดง อยู่เต็ม ลักษณะเช่นนี้บ่งชี้ว่าการอักเสบน่าจะมาจากเชื้อ staphylococci ตับและม้ามสีแดงเข้ม ขนาดใหญ่กว่าปกติน้ำหนัก 1720 กรัมและ 230 กรัมตามลำดับ เมื่อตรวจม้ามทางกล้องจุลทรรศน์พบ septic splenitis ไตข้างขวาหนัก 160 กรัม ซ้ายหนัก 150 กรัม แสดงว่ามีโลหิตคั่งผิดปกติ สมองหนัก 1550 กรัมแสดงว่าบวมและมีโลหิตคั่ง เช่นกัน พบ pineal cyst ขนาดเส้นผ่าศูนย์กลาง 1 ซม. ต่อมไทรอยด์หนัก 30 กรัม บวมแดง ตัดเนื้อดูพบมีหนองอยู่ภายใน ตรวจด้วยกล้องจุลทรรศน์ทั่ว ๆ ไปบ่งชี้ว่ามี การอักเสบอย่างเฉียบพลันมี polymorphonuclear cell แทรกแซงอยู่ทั่วไป follicle บางส่วนถูกทำลายหายไป บางบริเวณ เกิดเป็นฝีขึ้นและพบกลุ่มของเชื้อแบคทีเรียได้ทั่ว ๆ ไป (รูปที่ 4,5) นอกจากนี้การติดเชื้ออักเสบยัง ลุกลามออกนอกเยื่อหุ้มต่อมไทรอยด์ไปยังเนื้อเยื่อ ที่อยู่รอบ ๆ ด้วย

เพาะเชื้อจากโลหิตในหัวใจได้เชื้อ staphylococcus aureus และ coagulase test ได้ ผลบวก เพาะเชื้อหลังการตรวจศพจากปอดและต่อมไทรอยด์ได้ผลเช่นเดียวกัน

การวินิจฉัยขั้นสุดท้ายทางพยาธิวิทยา

Staphylococcal pneumonia with abscesses involving all lobes of the lungs.

Acute fibrinopurulent pleuritis, bilateral.

Acute suppurative thyroiditis with abscesses.

Acute septic splenitis.

Acute congestion and edema of lungs.

น.พ. ทวี คุมราศวิน*

เนื่องจากผู้ป่วยรายนี้มี septicemia โดยเริ่มจากปอด อยากรู้ น.พ. ศิระ ช่วยอธิบายโดยเฉพาะเรื่องที่ภาพรังสีปอดไม่พบสิ่งผิดปกติ

น.พ. ศิระ ศิริสัมพันธ์*

จากการอภิปรายครั้งนี้ ได้บทเรียนเรื่องโรคติดเชื้อ Staphylococcus ในคนไข้อายุน้อยที่มีประวัติสุขภาพแข็งแรงดีมาก่อน การติดเชื้อทางการไหลเวียนโลหิตนั้นเกิดพยาธิสภาพขึ้นได้ในทุกอวัยวะของร่างกายแต่ที่พบบ่อยมากที่สุดคือที่ ปอด ไต ตับ ม้าม สมอง และหัวใจ

สำหรับรายนี้ที่น่าสนใจคือ ภาพรังสีของปอดซึ่งถ่ายเมื่อ 3 วันก่อนผู้ป่วยถึงแก่กรรม และรังสีแพทย์อ่านผลว่า ไม่มีความผิดปกตินั้น เมื่อพบทวนดูอีกครั้งมีความเห็นว่ามีบางอย่างซึ่งไม่ค่อยปกตินัก คือพอจะเห็น infiltrations หยาบเล็กน้อย กระจายอยู่ในส่วนล่างของปอด ลักษณะ

เช่นนี้อาจพบได้ในโรคของปอดหรือหลอดลมที่มีเสมหะคั่งค้างอยู่ได้ทำให้รังสีแพทย์ไม่กล้าอ่านนัก บังเอิญได้อ่านรายงานของรังสีแพทย์ในวันถ่ายภาพรังสีซึ่งเขียนไว้ว่า "There is mild increased pulmonary vasculatures" ถ้าได้ถ่ายภาพรังสีทรวงอกซ้ำอีกในระยะเวลาต่อมา คิดว่าจะได้เห็นอะไรมากกว่านี้

ฉะนั้นในผู้ป่วยที่มีอาการ septicemia ควรจะถ่ายภาพรังสีซ้ำอีก อย่าสรุปผลครั้งแรกแต่อย่างเดียว อีกเรื่องหนึ่งซึ่งน่าสนใจคือตำรามักจะกล่าวเสมอว่าโรคติดเชื้อ Staphylococcus นั้นจำนวนเม็ดเลือดขาวจะสูงกว่า 15,000 เซลล์/ลบ.มม. แต่ผู้ป่วยรายนี้ตรวจจำนวนเม็ดเลือดขาวครั้งแรกได้เพียง 7950 เซลล์/ลบ.มม. และเมื่อตรวจซ้ำเมื่อ 1 วันก่อนผู้ป่วยถึงแก่กรรมก็ได้เพียง 9100 เซลล์/ลบ.มม. เท่านั้น

เอกสารอ้างอิง

1. Cluff LE, Reynolds RC, Page DL, et al: Staphylococcal bacteremia and altered host resistance. *Ann Intern Med* 69:859-73,68
2. Rammelkamp CH, Top FH Sr: Streptococcal infections in communicable and infectious diseases edited by Top FH Sr, Wehrle PF. 7th ed. Saint Louis, CV Mosby, p 630,72
3. Altemeier WA: Acute pyogenic thyroiditis. *Arch Surg* 6:76-85,50
4. Donato JO *Int Surg* 57:750-2, 72
5. Leers WD, Dussault J, Mullens JE, et al: Suppurative thyroiditis: an unusual case caused by *Actinomyces naeslundii*. *Canad Med Assoc J* 101: 56-60, 69
6. Richie JL: Acute suppurative thyroiditis in a child. *Am J Dis Child* 97:493-4, 59

* แผนกอายุรศาสตร์ คณะแพทยศาสตร์ จุฬาลงกรณ์มหาวิทยาลัย