

# \* การรักษาเนื้องอกหงอนไก่ (Condyloma accuminata) โดยใช้ Podophyllin

## The Treatment of Condyloma accuminata with Podophyllin

โดย นายแพทย์ สุนิตย์ เจริญวิวัฒน์ พ.บ. D.T.M. (Cal), Cert. in Dermatology Phila.

โรคเนื้องอกหงอนไก่ (Condyloma accuminata) เป็นโรค Virus disease ซึ่งพบที่อวัยวะสืบพันธุ์ Genital organ เป็น Warty growth มักพบพร้อมกับโรคหาม Chronic discharge เช่น พบที่หนังหุ้มและ Glans Penis ในชาย และที่แคมใหญ่ในหญิง อาจพบได้ที่รอบ ๆ ทวารหนักทั้งสองเพศ เนื่องด้วยเนื้องอกชนิดนี้พบมากในบ้านเรา โดยเฉพาะในโรงพยาบาลกามโรค และในแผนกศัลยกรรม สัตยกรรมของโรงพยาบาลทั่วไป เดิมการรักษาใช้วิธีผ่าตัดใช้จลดยไฟฟ้า ต้องเตรียมผู้ป่วยเสียเวลามาก นอกจากนี้ ยังรักษาโดยใช้จลดยเกลือเงิน ผู้ป่วยจะรู้สึกเจ็บมาก และการรักษาไม่แน่นอน ดังนั้นผู้รายงานจึงเห็นสมควรเสนอยาชนิดใหม่ คือ Podophyllin resin ๒๕% ซึ่งละลายใน Tincture benzoin ทั้งนี้ เพราะการใช้ยานี้ไม่ต้องเตรียมผู้ป่วยมาก ได้ผลแน่นอน เสียเวลาน้อยและไม่เจ็บ ดีกว่าวิธีผ่าตัดข้างบน

Podophyllin เป็นยาง (resin) ซึ่งได้จากการสกัดรากแห้ง (Dried rhizome) ของต้น Podophyllum peltatum Linné ลักษณะของ Podophyllin เป็นผงสีน้ำตาลอ่อน บางครั้งเห็นเป็นลิ่มสีขาวแกมเหลือง จะถูกทำลายโดยโปแตสเซียมไฮดรอกไซด์ และ โซเดียมไฮดรอกไซด์ ในแอลกอฮอล์ มันให้ฤทธิ์เป็นกรดอ่อน ๆ

ฤทธิ์ของ Podophyllin ทำความระคายเคืองต่อเยื่อบุอ่อน โดยเฉพาะอย่างยิ่ง เยื่อบุอ่อนของนัยน์ตา นอกจากนี้ Podophyllin อาจทำให้มีการอักเสบ Ballanitis ในบริเวณระหว่างหนังหุ้มและ Glans Penis ได้ Podophyllin นอกจากทำความระคายเคืองต่อผิวหนังแล้ว ยังทำให้ผิวหนังเกิดการแพ้ได้ง่าย

### ผลทางการรักษาของ Podophyllin

ภายใน ๔-๘ ชั่วโมง ภายหลังทายา เราจะพบว่า ก้อนเนื้องอกเปิดขึ้นเป็นลิ่มเทาแก่ บาง

\* อาจารย์โรคผิวหนังในแผนกอายุรศาสตร์ โรงพยาบาลจุฬาลงกรณ์ เสนอเรื่องนี้ในนามกองควบคุมกามโรค โรงพยาบาลบางรัก ในการประชุมแพทย์ภาคใต้ ครั้งที่ ๑ พ.ศ. ๒๔๘๘

ก้อนจะแห้งและยุบราบลงไป บางก้อนจะนุ่ม  
เข้า และ กระจายหลุดออกมาภายใน ๔๘ ชั่วโมง  
ทำให้เกิดเป็นแผลตื้น ๆ ซึ่งจะหายไปในไม่ช้า  
เราอาจ แนะนำให้ ผู้ป่วย ชะล้างได้ ๓๒ ชั่วโมง  
ภายหลังใช้ยาแล้ว

ฤทธิ์ของ Podophyllin ที่ไปทำให้ก้อนเนื้อ  
งอกหลุดนี้ มันไปออกฤทธิ์โดยตรง ต่อ  
Epithelial cell ทำให้เกิดผล ๒ ประการ คือ

๑. ทำให้การเจริญเติบโตของ Cell เล็กลง
๒. ทำให้เกิด Cell ชนิดหนึ่ง ซึ่งมี Distorted mitotic figure เราเรียก Cell นี้ว่า Podophyllin cell

เขตในชั้น Prickle ที่ติดต่อกับ Basal layer  
จะมีการเปลี่ยนแปลง

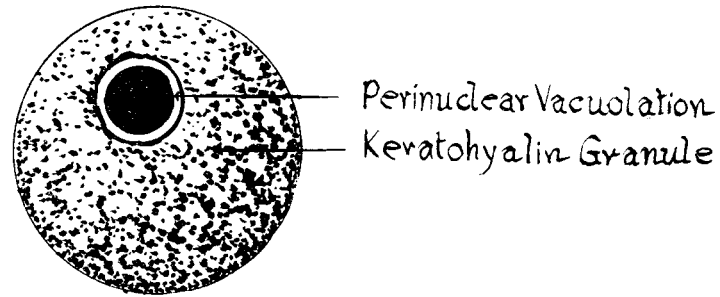
๑. มี Intercellular bridge ใน Prickle layer หายไป
๒. ผนังของเขตหน้าชั้น และมี Hyalinization
๓. เขตบางเขตมี จุด Keratohyalin กระจายทั่ว ๆ ไป และรอบ ๆ Nucleus จะพบ มี Vacuole.

๔. เขตในชั้นที่ติดต่อกับระหว่าง Basal layer  
และ Prickle layer มีการเปลี่ยนแปลงมาก โดย  
เขตโคซิม และมี Chromatin แตกกระจาย  
กระจาย พบเป็นจุดเล็ก ๆ (Small granules)  
พบได้ทั่วไปใน Cytoplasm แสดงว่ามี Abort  
mitosis Nuclei ของ Cell อาจรวมกัน  
เป็นก้อนบิดเบียดติดชิดกัน Cell นี้ เราเรียกว่า  
Podophyllin Cell

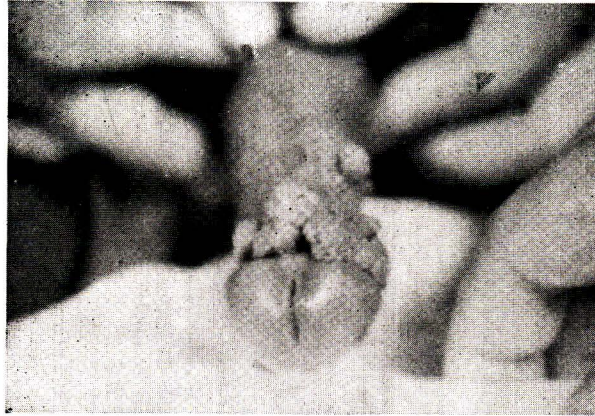
รายงานการรักษานี้ ผู้ป่วยที่เป็น Condyloma  
acuminata โดยใช้ ๒.๕ % Podophyllin ซึ่ง  
ละลายใน Tincture benzoin ผู้ป่วยทั้งหมด  
๔๓ ราย เนื้องอกขนาดโตกว่า ๐.๕ ซม. มี  
๒๐ ราย เนื้องอกขนาดเล็กกว่า ๐.๕ ซม. มี  
๒๓ ราย เนื้องอกนมแค่ ๒-๓ ก้อน อาจมี  
มากถึง ๗ ก้อน หรือเต็มไปหมด

วิธีการรักษา

ถ้าเนื้องอกตั้งปรก ต้องทำความสะอาด  
บริเวณที่จะรักษาด้วย Normal saline และ  
เช็ดให้สะอาดแท้จริงใช้ Vaseline ทาเหนือที่  
รอบ ๆ ก้อนเนื้องอก เพื่อไม่ให้ยาไปโดนเนื้อ  
ที่ ดีแล้วจึงแท้จริงใช้สารพิษไม่ขมยา Podophyllin

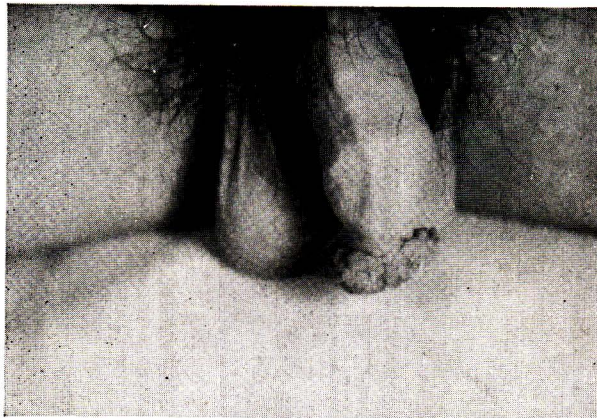


ชนิดของเนื้องอกหงอนไก่ (Condyloma accuminata)



รูป 1

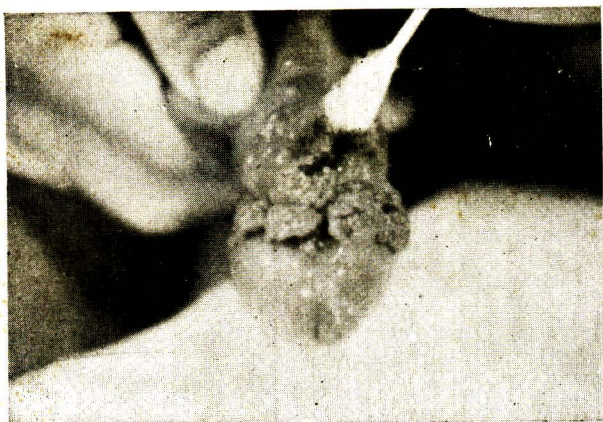เนื้องอกหงอนไก่ชนิด **Moist Warty Growth**  
เวลาไปถูก โลหิตออกง่าย ชนิดนี้รักษาง่าย



รูป 2

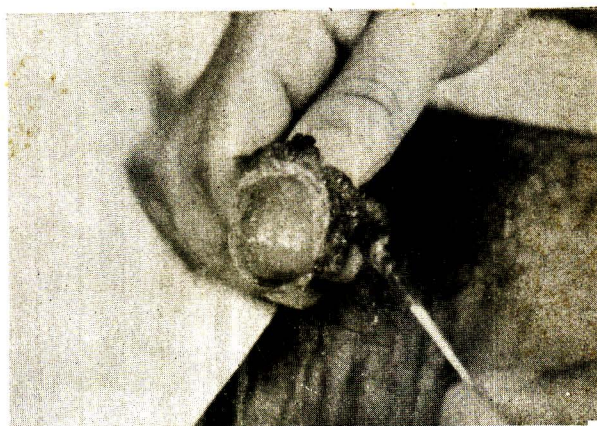
เนื้องอกหงอนไก่ชนิดนี้ แข็งด้าน เพราะมี  
**Keratinization** รักษาลำบาก เพราะยาซึมเข้าไปได้ยาก





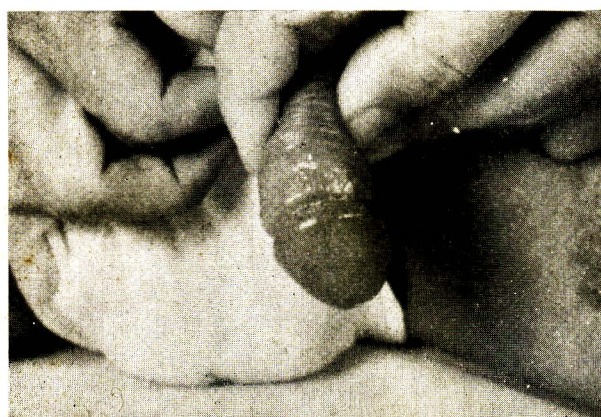รูป 3

รอบๆบริเวณที่เป็น ใช้ Vasaline  
ทาจนยากัด แล้วใช้ 25%  
Podophyllin ในทิงเจอร์ Benzoin  
แต้มลงบนบริเวณที่เป็น



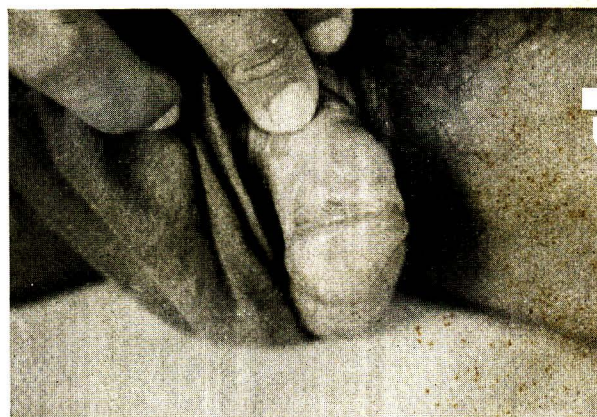รูป 4

หลังจากแต้มยา เราจะพบว่า  
ก้อนเนื้อออกเปลี่ยนเป็นสีน้ำตาล  
ปนเทา และจะหลุดไปภายใน  
48 ชั่วโมง



รูป 5

ภายหลัง 48 ชั่วโมง ก้อนเนื้อ  
ออกหลุดออกหมด เหลือเป็น  
แผลตื้นๆ รักษาอย่างแผล  
ธรรมดา



รูป 6

เมื่อแผลหาย เราจะพบเนื้อของ  
อวัยวะสืบพันธุ์เข้าสู่สภาพปกติ

๒๕% แดงจุดบนตุ่มเนื้อออก ภายหลัง ๓๒ ชั่วโมง ถ้าผู้ป่วยจะดังออกก็ได้ แพทย์ต้องแนะนำไม่ให้ ผู้ป่วยเอามือไปขยี้ตา เพราะอาจทำให้เกิดการระคายเคืองต่อดูกตาได้ ผล

ทันทักษะจากอินเนอจอกด้วย Podophyllin เรา จะพบว่าก่อนเนอจอกจะมีขนาดตบปนเทา ถ้า เนอจอกอินเนอจอกหรือเป็นชนิดแข็ง (Keratinization) ก็จะมีขยุบลงไป แต่ถ้าเป็นชนิดเบยก ก็ จะตายและหลุดหายไป ภายใน ๔๘ ชั่วโมง ภายหลังทกอนเนอจอกหลุดออกแล้วจะทำให้เกิด เป็นแผลตบปน แพทย์ต้องแนะนำให้ผู้ป่วยล้าง ด้วยต่างทบปน ๓: ๓๐,๐๐๐ แดงทาด้วยยาเหลือง (Acriflavine Lotion) แผลจะหายไปใน ๒-๓ วัน ปริมาณหนึ่งตบปนที่ ในคนใช้ ๔๓ ราย ที่ใช้ จิตด้วย Podophyllin จิตครั้งเดียวหลุดหมดมี ๓๐ ราย (๗๐%) ผู้ป่วยต้องกลับมาจซ้ำอีกจึง หลุดหมดมี ๑๓ ราย (๓๐%)

**ข้อควรระวัง**  
อย่าให้ผู้ป่วยใช้มือที่เปื้อนยามาตบปนหน้า เป็นอันตราย เพราะจะทำให้เกิดการระคาย เคืองต่อนัยนตา

**ภาวะแทรกซ้อน**  
ภายหลัง ๔๘ ชั่วโมง บางรายมี Ballanitis คือมีการอักเสบในช่องระหว่างหนังหุ้มและ Glans penis ทั้งนี้เนื่องจาก Podophyllin ไปกัด เยื่ออ่อน หรือเกิด Secondary infection ใน Closed space ขากที่ขยุบออกได้

**สิ่งที่น่าสังเกตคือ**

- ๑. เนอจอกชนิด Keratinization คือ ชนิด ที่แข็งตบปน รักษายาก เพราะยาซึมเข้าไปได้ ยากกว่าชนิดเบยก อาจต้องใช้ จิตหลายครั้ง
  - ๒. ถ้าเนอจอกอินเนอจอกโตเกินไป ควรใช้การ ผ่าตัด
  - ๓. ถ้าเนอจอกขึ้นในช่องบดตบปนจะ เนื่อง จากเนอจอกบดตบปนคอบขระยาให้หลุดออก จึงทำให้เนอจอกไม่หลุด ต้องจิตหลายครั้ง
- บางคนกล่าวว่า แผลภายหลังจะทำให้เกิด การตบปนของช่องบดตบปน แต่ผู้บรรยายยังไม่ เคยพบ

**สรุป**

- ๑. รายงานผลของการใช้ Podophyllin Resin ๒๕% ใน Tincture benzoin จิตอินเนอจอก Condyloma acuminata ๔๓ ราย ทุกราย ได้ผล คือเนอจอกจะหลุดภายใน ๔๘ ชั่วโมง มี ๓๐ ราย (๗๐%) ทกอนเนอจอกโต หรือ เป็นชนิดแข็งตบปน หรือเป็นเนอจอกในช่อง บดตบปนต้องมาจซ้ำจึงหลุดหมดกอน มี ๑๓ ราย (๓๐%)
- ๒. Podophyllin มีฤทธิ์ต่อ Metabolism ของ Cell โดยตรง ทำให้การแบ่งตัวของ Cell ไม่เป็นไปตามปกติ จึงทำให้กอนเนอจอกตาย และหลุดออกมา
- ๓. เนอจอกชนิดแข็งตบปนที่มี Keratinization หรือชนิดที่ เป็นในทอทางเดินบดตบปน รักษายาก

๔. ข้อควรระวังคือ อย่าให้ผู้บวชใช้มือ  
ที่เปื้อนยาจนดบตา เพราะจะทำให้เกิดความ  
ระคายเคืองให้แก่ตา

๕. ภาวะแทรกซ้อนคือ อาจเกิดการ  
อักเสบ Ballanitis ในช่องระหว่างหนังหุ้ม และ  
Glans Penis ได้

#### Books of references :

1. Maurice Sullivan ( Baltimore ), Lester S. King ( Chicago ) Effects of Podophyllum on normal skin.

Condyloma accuminata, and Veruca Vulgaris ( Archives of Derm. & Syph. Vol 56 July 1947 No 1 P. 30 )

2. Sulzberger, Wolf. Dermatology Essential of diagnosis and treatment. P. 407 Chicago, The year book publisher Inc., 1952.



#### *Moniliasis & Hypoparathyroidism*

In a review of 52 cases of idiopathic hypoparathyroidism moniliasis associated with this disease was limited to patient in the first decade of life, only 1 patient was in the second decade. Sutphin, Albright and McCune suggested that the preceding oral moniliasis in all the cases was good evidence, that this might be an etiologic factor. An other major point is that patient with post - thyroidectomy, hypoparathyroidism do not have moniliasis.

*Dr. W.H. Baker.*