

อาการปวดข้อสะโพกหลังจากใส่ข้อสะโพกเทียม

วัชร วิไลรัตน์*

Wilairatana V. Painful total hip arthroplasty. Chula Med J 2003 Jan; 47(1): 5 - 13

Pain is a very common complaint in patients with a total hip arthroplasty. The evaluation of the painful arthroplasty is becoming an ever more frequent clinical challenge as the annual and total numbers of arthroplasties increase. The differential diagnosis includes etiologies with intrinsic and extrinsic to the arthroplasty. Making the correct diagnosis is essential in preventing unnecessary revision surgery and in planning surgery especially if infection is diagnosed.

Keyword : Painful hip arthroplasties.

Reprint request : Wilairatana V. Department of Orthopedic , Faculty of Medicine,
Chulalongkorn University, Bangkok 10330, Thailand.

Received for publication. November 15, 2002.

วัตถุประสงค์

1. เพื่อให้มีความรู้เกี่ยวกับสาเหตุของอาการปวดข้อสะโพก หลังจากใส่ข้อสะโพกเทียม
2. เพื่อให้มีความรู้ถึงแนวทางการรักษาผู้ป่วยที่มีอาการปวดหลังจากใส่ข้อสะโพกเทียม

ปัจจุบันการทำผ่าตัดเปลี่ยนข้อสะโพกเทียมได้ทำกันอย่างแพร่หลาย จุดประสงค์ของการทำผ่าตัดคือต้องการในข้อสะโพกสามารถเคลื่อนไหวได้โดยปราศจากความเจ็บปวด ในบางกรณีหลังทำผ่าตัดผู้ป่วยยังมีอาการปวดอยู่อีก ซึ่งอาการปวดข้อสะโพกหลังจากการทำผ่าตัดใส่ข้อเทียมพบในข้อเทียมชนิด Cement มีอุบัติการณ์ประมาณ 20 % - 25 %^(1,2) ในผู้ป่วยหลังผ่าตัด 1 ปี และ 20 % หลังจากทำผ่าตัด 25 ปี⁽³⁾ ถึงแม้ว่าอาการปวดข้อสะโพกบางครั้งไม่ทำให้ผู้ป่วยเดือดร้อน แต่ในบางกรณีผู้ป่วยมีอาการมากจนทำให้ต้องแก้ไขด้วยการทำผ่าตัดอีกครั้งหนึ่ง

สาเหตุ

อาการปวดที่เกิดขึ้นหลังผ่าตัดสามารถจำแนกได้เป็น 2 สาเหตุใหญ่คือ

1. สาเหตุที่เกิดจากตัวข้อสะโพกเทียม (Intrinsic cause) อันได้แก่ การเกิดข้อสะโพกหลวม (Loosening) และการเกิดภาวะติดเชื้อ (Spesis) ทั้งสองกรณีเป็นสาเหตุสำคัญที่จะต้องให้การวินิจฉัยแยกโรคออกจากกันอย่างเด็ดขาด เพราะแนวทางการรักษาทั้ง 2 แบบแตกต่างกันอย่างสิ้นเชิง นอกจากนี้ยังมีสาเหตุอื่น ๆ ที่ทำให้เกิดอาการปวดข้อสะโพกได้อีกคือ

- ภาวะ Subluxation, dislocation, impingment, ภาวะกระดูกหักรอบข้อ (Periprosthetic fracture) ใน

Cementless THA อาจเกิดอาการปวดต้นขา (Thigh pain) โดยที่ยังไม่เกิดภาวะข้อหลวม (loosening) ได้ ซึ่งจะพบในกรณี proximally porous-coated stem ประมาณ 26% และในกลุ่ม extensively coated stem ประมาณ 17 %⁽⁴⁾

2. สาเหตุที่เกิดภายนอกข้อเทียม (Extrinsic cause) ได้แก่ อาการปวดข้อสะโพกที่เกิดจากอวัยวะอื่น ๆ โดยรอบข้อ ได้แก่ อาการปวดร้าวจากหมอนรองกระดูกทับเส้นประสาท ภาวะ spinal stenosis การเกิด iliopsoas tendinitis, stress fracture ของ pubic rami เป็นต้น (ตารางที่ 1)

การวินิจฉัยจากประวัติผู้ป่วย

ประวัติผู้ป่วยที่มีอาการปวดข้อสะโพก หลังผ่าตัดเปลี่ยนข้อสามารถนำมาใช้ในการวินิจฉัยหาตำแหน่งของโรคและสาเหตุได้ เช่น ความเจ็บปวดบริเวณขาหนีบของผู้ป่วยอาจบ่งบอกถึงพยาธิสภาพที่เกิดขึ้นกับเบ้าตะโพก (Acetabulum), เอ็นรอบข้อสะโพกที่มีการอักเสบ หรือบางครั้งก็อาจเกิดจากการอักเสบของ iliopsoas Tendons อาการปวดบริเวณก้น อาจทำให้ต้องนึกถึงภาวะกระดูกสันหลังเสื่อม แล้วมีอาการร้าวมาที่จุดนี้ได้ อาการปวดก้นและร้าวไปด้านหลังของขา จนถึงน่องบ่งบอกถึงพยาธิสภาพที่เกิดกับกระดูกสันหลังส่วนเอว แล้วมีอาการทางเส้นประสาทร่วมด้วย อาการปวดบริเวณ Greater trochanter อาจเกิดจากภาวะ trochanteric nonunion หรือ trochanteric

ตารางที่ 1. สาเหตุของการเจ็บข้อสะโพกหลังจากใส่ข้อเทียม

Intrinsic causes	Extrinsic causes
Infection (Sepsis)	Lumbar spinal disease ⁽⁵⁾
Mechanical loosening	Neurological (Sciatic nerve, Obturator, femoral nerve)
prosthetic fracture	Impingement
occult fracture	Trochanteric bursitis, nonunion ⁽⁶⁾
Subluxation, dislocation	Heterotrophic ossification ⁽⁷⁾
	Psychological problems

bursitis ได้ อาการปวดหลังทำผ่าตัดเปลี่ยนข้อสะโพกในกรณีที่มีผู้ป่วยมีอาการต่อเนื่องทั้งก่อนและหลังผ่าตัด โดยที่ไม่มีช่วงเวลาที่อาการดีขึ้น บ่งบอกถึงอาการปวดนั้นเกิดจากสาเหตุภายนอกข้อสะโพกที่ยังไม่ได้รับการแก้ไข

อาการปวดข้อสะโพกเกิดภายหลังผ่าตัดเปลี่ยนข้อ โดยมีช่วงเวลาที่ผู้ป่วยมีอาการดีขึ้นระยะหนึ่งหลังจากทำผ่าตัดแล้วมีอาการปวดขึ้นมามาก อาจเกิดขึ้นจากปัญหาข้อติดแข็งหรือข้อตะโพกหลวม (loosening)

อาการปวดข้อที่สัมพันธ์กับการเคลื่อนที่ เช่น การเดินหรือลุกนั่งจากเก้าอี้ และดีขึ้นเมื่อได้พักหรือนอน อาจบ่งบอกถึงสภาวะข้อหลวม (loosening) ได้ แต่ถ้าผู้ป่วยมีอาการปวดข้อตลอดเวลาและปวดเวลากลางคืนร่วมด้วยจะต้องนึกถึงภาวะติดแข็งของข้อเสมอจนกว่าจะพิสูจน์ว่าไม่มี⁽⁵⁾ นอกจากนี้ประวัติของผู้ป่วยที่ได้รับการทำผ่าตัด เช่น หลังผ่าตัดเกิดมีปัญหาระบบไหลเวียนโลหิตหรือมีน้ำเหลืองไหลซึมอยู่ตลอดเวลา⁽⁶⁾ ถึงแม้ว่าจะหายดีแล้วก็ตาม ผู้ป่วยอาจมีอาการของข้อติดแข็งเกิดขึ้นได้อีก ซึ่งส่วนใหญ่เชื้อที่เกิดขึ้นเป็นชนิด staphylococcus และมีความรุนแรงไม่มากนัก อาการปวดอาจจะมีอยู่ต่อเนื่องสม่ำเสมอไม่เหมือนกับอาการปวดที่เกิดขึ้นจากข้อหลวม(loosening) ซึ่งผู้ป่วยจะมีช่วงเวลาที่ปวดและไม่ปวดสลับไปมาได้

ผู้ป่วยที่มีปัญหาที่กระดูกสันหลัง เช่น โรคหมอนรองกระดูกทับเส้นประสาท โรค Spinal stenosis และมีอาการข้อสะโพกเสื่อม หลังจากการทำผ่าตัดเปลี่ยนข้อเทียมผู้ป่วยอาจมีอาการปวดอีก เนื่องจากในระยะแรกผู้ป่วยมี Activity จำกัด แต่ภายหลังผ่าตัดแล้ว อาการปวดข้อสะโพกดีขึ้น จึงเหลือแต่อาการปวดที่มีสาเหตุจากกระดูกสันหลังแทน

การตรวจร่างกาย

การตรวจร่างกายสามารถบอกถึงสาเหตุของการปวดข้อสะโพกได้ เช่นในกรณีผู้ป่วยมีอาการปวดแต่ลักษณะการเดินเป็นปกติ ตรวจร่างกายโดยวิธี Trendelenburg test ไม่พบว่ามีภาวะผิดปกติของกล้ามเนื้อเกิดขึ้น ผู้ป่วยในกลุ่มนี้ต้องนึกถึงสาเหตุของอาการปวดที่

เกิดจากภายนอกข้อสะโพกมากกว่า กลุ่มที่เกิดจากสาเหตุของข้อสะโพกอาจตรวจพบ Limping และกล้ามเนื้อ hip abductor ช่อนแรงได้

อาการปวดข้อสะโพกตลอดการเคลื่อนไหวของข้อ ถ้าตรวจพบจะต้องนึกถึงภาวะข้อติดแข็ง (Septic) เสมอต่างจากในกลุ่มข้อหลวม (loosening) ซึ่งจะตรวจพบว่ามีอาการปวดมากเวลาข้อเคลื่อนไหวในช่วงสุดท้ายก่อนที่จะหยุด (terminal motion) บางครั้งการคลำปุ่มกระดูกหรืออวัยวะรอบ ๆ ข้อ สามารถบอกถึงสาเหตุของการปวดได้ เช่น ปวดบริเวณ Greater trochanter อาจเกิดจากการอักเสบของถุงน้ำบริเวณนี้ (trochanteric bursitis) อาการปวดบริเวณ pubic rami อาจเกิดจากภาวะ pubic rami stress fracture ผู้ป่วยที่มีอาการปวดเวลาเคลื่อนไหวบางท่า อาจเกิดจากภาวะ instability หรือ impingement ของ hip ดังนั้นนอกจากประวัติแล้ว การตรวจร่างกายเมื่อสิ้นสุดควรจะได้ข้อสรุปว่าสาเหตุของการปวดข้อหลังผ่าตัดเปลี่ยนข้อเทียมนี้เกิดจากภายนอกหรือภายในตัวข้อเอง โดยเฉพาะถ้าเกิดจากภาวะความผิดปกติของข้อ เช่น จากกระดูกสันหลังทับเส้นประสาทก็จะมีอาการที่เกิดจากเส้นประสาท Sciatic nerve, femoral nerve หรือ obturator nerve ที่ถูกกดทับร่วมด้วย (ตารางที่ 2,3,4)

อาการปวดข้อที่เกิดขึ้นในตัวข้อสะโพก จำเป็นที่จะต้องหาสาเหตุจากการใช้ประวัติและตรวจร่างกายแล้ว การให้ X-ray, lab อื่น ๆ มาช่วย อาจบอกได้ถึงสาเหตุว่าเกิดจากภาวะติดแข็งหรือไม่

การวินิจฉัยภาวะข้อหลวมที่ไม่ได้เกิดจากการติดแข็งสามารถดูได้จากภาพถ่าย X-ray การนำเอาภาพถ่าย X-ray มาเปรียบเทียบกับดูการเปลี่ยนแปลงที่เกิดขึ้นของคนไข้สามารถให้การวินิจฉัยถึงภาวะ loosening ได้ดีที่สุด เพราะการเปลี่ยนแปลงที่เกิดขึ้นนี้จะใช้เวลานานต้องอาศัยภาพถ่าย X-ray ของผู้ป่วยที่หลังทำผ่าตัดเป็นระยะมาประกอบกันจึงจะสามารถบอกได้ว่าส่วนของ component นี้ หลวมหรือไม่ ลักษณะของ X-ray ที่ถือว่าเป็น Definite femoral loosening⁽¹¹⁻¹³⁾ คือ 1. Migration of the femoral component 2. progressive complete radiolucency at the bone

ตารางที่ 2. ตำแหน่งที่มีอาการปวดอาจช่วยให้ทราบถึงสาเหตุของโรค⁽⁹⁾

Site of pain	Etiology suggested
Intrinsic	Extrinsic
Groin pain	Acetabular loosening Proximal femoral component
Buttock	Iliopsoas tendinitis Lumbar spine disease SI joint
Anterior proximal thigh pain	Femoral component problems
Posterior buttock, thigh pain Especially with calf pain	Lumbar spine disease
Pain over the greater trochanteric	Trochanteric bursitis Trochanteric nonunion Pain ful trochanteric hard ware (wires)

ตารางที่ 3. ลักษณะของการปวดที่ทำให้นึกถึงสาเหตุของโรค

Nature of Pain	Etiology Suggested
Pain free period after THA	Loosening or Sepsis ⁽¹⁾
No pain-free period after THA	Extrinsic cause, lumbar spinal disease
Pain increased by activity and relieved by rest	Aseptic loosening
Night pain, rest pain, constant pain	Sepsis ⁽¹⁰⁾
Start-up pain, produced when starting to walk after resting	- aseptic loosening femoral component micromotion - Iliopsoas tendinitis
Pain with radiation below the knee, numbness, paresthesia	Lumbar spine disease

ตารางที่ 4. การตรวจร่างกายและสาเหตุของโรค

Physical exam	Etiology suggested
Limp, abductor weakness	Intrinsic causes
Normal gait, Negative Trendelenberg	Extrinsic causes
Pain throughout a passive range of motion	Sepsis
Pain at extreme of motion	Aseptic loosening
Guard against motions that cause pain	Subluxation, impingement

cement interface มากกว่า 2 mm 3. มี fracture ของ cement mantle แต่อย่างไรก็ตามมีบางรายงานพบว่า radiolucency บริเวณ cement อาจคงสภาพอยู่ได้นานโดยไม่ทำให้เกิดภาวะ loosening เกิดขึ้น⁽¹⁴⁾ การตรวจภาวะข้อหลวมทางภาพถ่าย X-ray ในส่วนของ femoral component จะมีค่า sensitivity ประมาณ 91 % และ specificity เท่ากับ 93 % ในส่วนของ Acetabular component จะมี sensitivity เท่ากับ 92 % และ specificity เท่ากับ 94 % และจะเพิ่มขึ้นถ้าถ่าย X-ray ทำ obturator หรือ Iliac oblique views เพิ่มขึ้น มีการศึกษาเปรียบเทียบระหว่างภาพถ่าย X-ray กับสิ่งที่ตรวจพบในการผ่าตัดของ Acetabular component โดย Hodgkinson และคณะ⁽¹⁵⁾ ในปี 1988 พบว่าในกลุ่มที่มี radiolucency line บริเวณ bone cement bone junction อย่างต่อเนื่องกัน จะมี Acetabular loosening โดยไม่ต้องคำนึงถึงขนาดของ radiolucency line อยู่ถึง 94 % นอกจากนี้ในผู้ป่วยที่มี radiolucency ใน zone 2,3 ของ Charnley and Deley จะมี loosening เท่ากับ 74 % แต่ถ้าพบว่ามี radiolucency เฉพาะใน Zone 1 หรือ 3 จะตรวจพบว่ามี loosening ประมาณ 7 % ซึ่งแสดงให้เห็นถึงความสำคัญของ Zone 2 ที่จะทำให้อายุใช้งานของ Acetabular Component ยาวนานขึ้น

การประเมินภาวะ loosening ที่เกิดขึ้นในข้อเทียมที่ไม่ใช่ cement อาจประเมินได้ยากกว่า cement ดังนั้นจำเป็นที่จะต้องรู้ถึงลักษณะของการเชื่อมติดกันของกระดูกกับ implant ซึ่ง Engb และคณะ⁽¹⁶⁾ ได้ให้คำจำกัดความของ Bone ingrowth ไว้คือ จะต้องมีการ major criteria (osteointegration) ประกอบด้วย 1. absence of reactive lines around the porous portion 2. endosteal spot weld และมี Minor sign of osteointegration ซึ่งประกอบด้วย 1. Calcar atrophy 2. absence of bead loss 3. stable distal stem 4. absence of a pedestal bone formation ในกรณีที่เกิด loosening ของ femoral component จากการภาพถ่าย X-ray อาจตรวจพบว่ามี Migration หรือเกิด radiodense, reactive line โดยรอบ implant ในส่วนของ acetabular component การวินิจฉัย

ว่าเกิด loosening ประกอบด้วยการตรวจพบว่ามี Migration ของ cup เกิดขึ้น

เมื่อมีการติดเชื่อมภายในข้อสะโพกที่ใส่ข้อเทียม ร่างกายจะมีการตอบสนองต่อภาวะติดเชื่อมโดยจะมีทั้งการสร้างและการทำลายกระดูกรอบรอยต่อของ cement Lyon และคณะ⁽¹⁷⁾ พบว่าภาพถ่าย X-ray ของข้อเทียมที่มีการติดเชื่อมจะมีลักษณะสำคัญ 2 อย่างคือ 1. เกิด scalloped endosteal bone resorption หรือ มี laminated periosteal new bone formation โดยถ้าตรวจพบว่ามีลักษณะของ bone resorption เกิดขึ้น จะมีความสัมพันธ์กับ infection มากถึง 90 % โดยมี sensitivity เท่ากับ 47 % และ specificity เท่ากับ 96 %

การใช้ Arthrography ในการวินิจฉัยภาวะ loosening ของข้อเทียม

การฉีดสีเข้าไปในข้อสะโพกที่มีอาการปวดหลัง ผ่าตัดใส่ข้อเทียม สามารถช่วยในการวินิจฉัยภาวะ loosening ได้โดยสีที่ใส่เข้าไปนั้นอาจไปแทรกอยู่ระหว่าง cement กับกระดูกหรือตัว implant ซึ่งแสดงให้เห็นถึงการมีช่องว่างเกิดขึ้นกับตัว implant, cement และกระดูก แต่ในบางกรณีการทำ Arthrogram และพบว่ามีสีเข้าไปอยู่ระหว่างชั้นเหล่านี้แต่ก็ไม่ได้บ่งบอกถึงว่าจะต้องเกิดภาวะ loosening เสมอไป Lyon และ O'Neil DA พบว่า การฉีดสีเข้าไปในข้อเทียมสามารถช่วยในการวินิจฉัยภาวะ loosening ของ acetabulum ได้ดีกว่าของ femur^(17,18) มีปัจจัยหลายอย่างที่มีผลต่อการทดสอบโดยวิธีนี้เช่นปริมาณของสีที่ฉีด ถ้ามีปริมาณมากกว่า 30 ml จะทำให้ความแม่นยำในการวินิจฉัยน้อยลง เนื่องจากผู้ป่วยมี pseudo capsule เกิดขึ้น⁽¹⁷⁾ สีที่เห็นอาจไปซ้อนทับกับชั้นของ interface ที่ยังไม่เกิด loosening หลังจากฉีดสีแล้วควรให้ผู้ป่วยเดินลงน้ำหนักเพราะจะทำให้สีกระจายแทรกเข้าไประหว่างช่องว่างของ Cement และกระดูกหรือ implant ได้ดีขึ้น Maus⁽¹⁹⁾ และคณะได้ทำการศึกษเปรียบเทียบผลของการฉีดสีและการตรวจพบในขณะทำผ่าตัด (ตารางที่ 5) พบว่ามีความสัมพันธ์กับการวินิจฉัยภาวะ loosening ของ acetabular ได้มากกว่า femoral component

การฉีดสีเพื่อการวินิจฉัยภาวะ loosening ในข้อต่อโพกเทียมที่ไม่ใช้ Cement จะมีประโยชน์น้อย เนื่องจากใน Cementless จะมี effective joint space คือจะมีบริเวณที่ไม่มี osteointegration และสีเข้าไปแทรกระหว่าง implant กับกระดูกทำให้ดูเหมือนว่าเกิด loosening เกิดขึ้น แต่จริง ๆ แล้วข้อต่อโพกเทียมนี้ยังติดแน่น⁽¹⁹⁾ (false-positive)

การวินิจฉัยภาวะข้อเทียมติดเชื่อจากการเจาะดูด (Aspiration)

การเจาะดูดเอาน้ำข้อต่อโพกเทียมไปวินิจฉัยภาวะติดเชื่อพบว่ามีโอกาสเกิด false-Negative ได้ เนื่องจาก Bacteria ที่เกิดขึ้นสามารถสร้าง Biofilm ทำให้ไม่สามารถตรวจพบ หรือเกิดจากการที่ผู้ป่วยได้ยาปฏิชีวนะมาก่อน ค่า sensitivity อยู่ระหว่าง 0-91 % และ specificity เท่ากับ 81 % -100 % และ accuracy เท่ากับ 58 % - 96 % ซึ่งมีช่วงค่อนข้างกว้าง แต่อย่างไรก็ตาม ถ้าเจาะแล้วเจอเชื้อที่เป็น pathogen ก็สามารถวินิจฉัยภาวะติดเชื่อได้ 100 %⁽¹⁸⁻²¹⁾

การวินิจฉัยภาวะข้อเทียมติดเชื่อจากการตรวจเลือด

1. การตรวจ White blood cell count (WBC)

การตรวจชนิดนี้มีประโยชน์น้อยเพราะการเปลี่ยนแปลงที่เกิดขึ้นที่ข้อต่อโพกเทียมเป็นไปอย่างช้า ๆ นอกจากผู้ป่วยเกิดภาวะ fulminant sepsis^(14,22) ก็อาจจะแสดงผล Lukocytosis ให้เห็นได้

2. การตรวจโดยอาศัย ESR

ในคนปกติหลังจากทำผ่าตัดใหญ่ จะพบว่ามีความ ESR สูงนานได้ถึง 6 เดือน⁽²³⁾ แต่จะสูงไม่มาก ในค่าปกติจะน้อยกว่า 30 mm/hr^(3,24) การที่ค่า ESR สูงมากอาจชี้ให้เห็นถึงว่าผู้ป่วยมีการอักเสบเกิดขึ้น ซึ่งอาจเป็นได้ทั้ง septic และ aseptic ในผู้ป่วยที่มีโรคอยู่เก่า บางชนิดจะมีค่า ESR ขึ้นสูงได้ (ตารางที่ 6) ค่า Sensitivity เท่ากับ 73 % - 100 % ค่า specificity เท่ากับ 69 %-94 % และมี accuracy อยู่ระหว่าง 73 % - 88 % ดังนั้นประโยชน์ของค่า ESR ก็คือ ถ้ามีค่าต่ำก็สามารถที่จะให้การวินิจฉัยภาวะปวดข้อเทียมนี้ไม่น่าจะเกิดจากการอักเสบหรือติดเชื่อ

3. การใช้ค่า C-reactive protein (CRP)

CRP เป็น protein ที่สร้างภายหลังจากผู้ป่วยได้รับการผ่าตัด ประกติจะมีค่าน้อยกว่า 10 mg/L และหลังผ่าตัดจะขึ้นสูงและกลับมาสู่ปรกติภายใน 3 สัปดาห์ แต่ถ้ายังสูงตลอดแสดงว่ามีการติดเชื่อเกิดขึ้น Sanzen และ Curlson⁽²⁵⁾ พบว่าค่า ESR ถ้ามากกว่า 30 mm/hr และ CRP มากกว่า 20 m/L ผู้ป่วยนี้มีโอกาสเกิดภาวะติดเชื่อของข้อต่อโพกหลังผ่าตัดมากกว่า 90 % (22 รายใน 23 ราย)

ตารางที่ 5. Arthrogram ที่มีความสัมพันธ์กับ component loosening⁽¹⁹⁾

ลักษณะ Contrast at cement bone interface	Surgically finding
Acetabulum	
- all zone	} 90 % loose
- zone I and II	
- zone II and III	
- > 2 mm in any zone	→ 95 % loose
Femoral - distal to the intertrochanteric line	} -→ 98%
beyond the mid long-stem	
- prosthesis cement interface	

การใช้ Radionuclide Arthrography ในการวินิจฉัยภาวะ loosening ของข้อตะโพกเทียม

ปัจจุบันมีการใช้ Technetium -99 M Methylene diphosphonate (MDP) เป็นตัวช่วยการวินิจฉัยภาวะข้อเทียมหลวม โดยอาศัยหลักการที่เมื่อมีภาวะข้อเทียมหลวมเกิดขึ้น จะทำให้เกิดปฏิกิริยาต่อกระดูกบริเวณที่ติดกับ Cement โดยทำให้เกิด Bone turn over เร็วขึ้น จึงเห็นเป็น Hot spot จากการที่ TC-99 ไปจับบริเวณนั้น ๆ การนำมาใช้พบว่ามีการเกิด increased uptake ได้ โดยที่อาจไม่เกิดภาวะข้อตะโพกเทียมหลวมเกิดขึ้น เช่น ภาวะ stress fracture, heteropic ossification, infection หรือ RSD ดังนั้น TC-99 จะเป็นตัวที่ sensitive แต่ไม่

specific ต่อการวินิจฉัยข้อเทียมหลวม ในกรณีที่ Bone scan ให้ผล negative อาจบอกได้ว่าสาเหตุของการปวดสะโพกน่าจะเกิดจากสาเหตุนอกข้อ (extrinsic cause)

การใช้ Bone scan ในการตรวจข้อตะโพกเทียมชนิด Cementless พบว่ามี Bone activity เกิดขึ้นเป็นระยะเวลาสั้น ลักษณะ Bone scan สามารถแบ่งออกเป็นระยะได้ (ตารางที่ 7) ภายใน 2 ปี 66 % ของ cementless acetabular component จะมีการเปลี่ยนแปลงของ Bone scan กลับมาสู่ภาวะปกติ เมื่อเทียบกับ femoral component จะพบว่า femoral component มีการเปลี่ยนแปลงเกิดขึ้นช้ากว่า ดังนั้นการใช้ Bone scan ในการประเมินภาวะ loosening ที่เกิดกับ Cementless THA จะต้องคำนึงถึงผล false-positive ที่อาจเกิดขึ้นได้

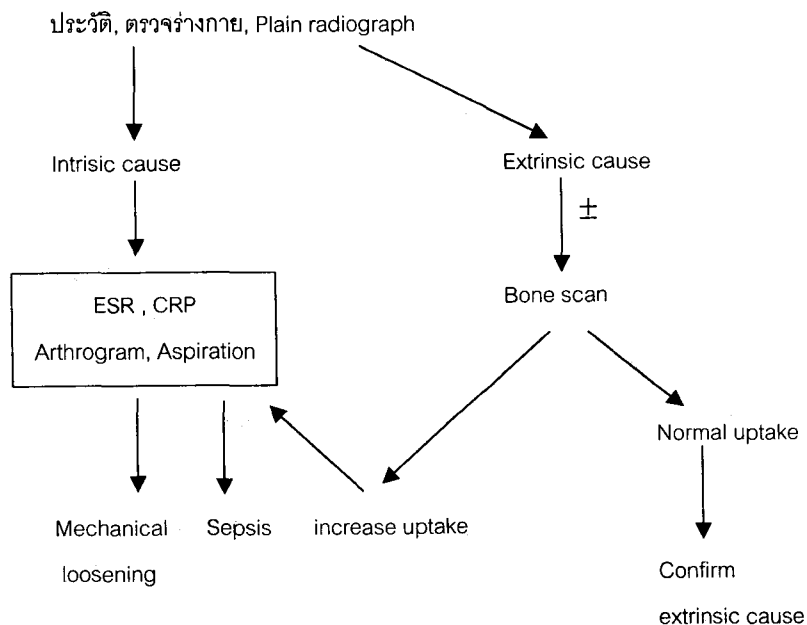
ตารางที่ 6. ภาวะหรือโรคที่ทำให้ค่า ESR สูง

ภาวะหรือโรค
Pregnancy
Multiple myeloma
Macroglobulinemia
Chronic infection
Rheumatoid arthritis
Connective tissue disorders
Neoplastic disease

ตารางที่ 7. ลักษณะของ Bone scan ใน Cementless THR

Post operative	ลักษณะ Bone scan
2-6 weeks	intense increased uptake
6-12 months	Increased uptake
12-24 months	Normal uptake

ขั้นตอนการประเมินอาการปวดข้อหลังทำผ่าตัดอาจสรุปได้ตามแผนภูมิที่ 1



แผนภูมิที่ 1. ขั้นตอนการประเมินภาวะ Painful THA

การป้องกันภาวะปวดข้อ หลังจากเปลี่ยนข้อเทียม

การป้องกันภาวะปวดข้อที่อาจเกิดขึ้นได้หลังผ่าตัด จำเป็นต้องคำนึงถึงสิ่งต่าง ๆ ดังต่อไปนี้

1. การเลือกผู้ป่วย ผู้ป่วยที่มาทำผ่าตัดเปลี่ยนข้อจะต้องมีสาเหตุของการปวดมาจากที่ข้อสะโพกโดยตรง และผู้ป่วยต้องมีสุขภาพดีสามารถทำผ่าตัดได้ ทั้งนี้เพื่อที่จะหลีกเลี่ยงปัญหาติดเชื้อที่อาจเกิดขึ้นหลังผ่าตัด

2. การทำผ่าตัด แพทย์ผู้ป่วยที่ทำผ่าตัดต้องมีทักษะที่ดีในการผ่าตัดเปลี่ยนข้อ รวมถึงผู้ร่วมในการผ่าตัด การทำผ่าตัดต้องคำนึงถึง Atraumatic tissue handling ซึ่งมีผลต่อการเกิด

Heterotrophic ossification และ infection การวางตำแหน่งของ implant ให้ถูกต้อง ซึ่งมีผลต่อการเคลื่อนไหวของข้อสะโพกและการเกิด subluxation หรือ dislocation ตามมา ระยะเวลาการทำผ่าตัดและการให้ยาปฏิชีวนะมีผลต่อการป้องกันภาวะติดเชื้อของข้อสิ่งเหล่านี้ สามารถป้องกันการเกิดภาวะปวดข้อสะโพกหลังการทำผ่าตัดได้

สรุป

ในผู้ป่วยที่มีอาการปวดข้อสะโพกขึ้นมาอีก หลังจากการทำผ่าตัดเปลี่ยนข้อสะโพกให้แล้วจำเป็นที่จะต้องหาสาเหตุ เนื่องจากการแก้ไขในระยะแรกจะทำได้ง่ายกว่าและผลที่ได้ดีกว่าการที่ปล่อยทิ้งไว้เป็นเวลานาน โดยให้แยกสาเหตุจากภายนอกข้อสะโพกออกไปก่อน จากนั้นสาเหตุที่เกิดในข้อจะต้องตอบคำถามให้ได้ว่าเกิดจากการติดเชื้อหรือไม่และภาวะข้อเทียมขณะนี้มีการหลวมแล้วหรือไม่ เนื่องจากทั้งสองสาเหตุใหญ่จำเป็นต้องได้รับการแก้ไขโดยเร็ว ในภาวะเกิดการติดเชื้อของข้อสะโพก ในระยะแรกสามารถเก็บข้อเทียมไว้ได้ แต่ถ้าเกิดขึ้นเป็นเวลานานจำเป็นต้องทำผ่าตัดเอาข้อเทียมออก และรอให้ร่างกายกำจัดเชื้อ บางครั้งอาจใช้เวลานาน 6 เดือนถึง 1 ปี แล้วถึงจะนำมาใส่ให้ใหม่ ซึ่งผู้ป่วยจะได้รับความลำบากในการเดินมากกว่าขณะที่มีข้อเทียมอยู่ ในภาวะข้อสะโพกหลวม เมื่อทิ้งไว้เป็นเวลานานจะมีการทำลายกระดูกเกิดขึ้น ทำให้ยากต่อการนำมาใส่ข้อสะโพกเทียมในคราวต่อ ๆ ไป

อ้างอิง

1. Kavanagh BF. Evaluation of the painful total hip arthroplasty. In: Morrey BE, ed. Joint replacement arthroplasty. Philadelphia: Churchill Livingstone 1991; 779 - 88
2. Kavanagh BF, De Witz, Ilstrup DM, et al. Fifteen year results of cemented Charnley total hip arthroplasty. J Bone Joint Surg 1989; 71A: 1496 - 503
3. Berry DJ, Berry DJ, Harmsen WS, Cabanela ME, Morrey BF. Twenty-five-year survivorship of two thousand consecutive primary Charnley total hip replacements: factors affecting survivorship of acetabular and femoral components. J Bone Joint Surg 2002; 84-A(2):171 - 7
4. Engh CA, Hooten JP Jr, Zettle-Schaffer KF, Ghaffarpour M, McGovern TF, Bobyn JD. Evaluation of bone ingrowth with proximally and extensively porous-coated AML prosthesis retrieved at autopsy. J Bone Joint Surg 1995; 77A:903 - 10
5. Mallory TH, Halley D: Posterior buttock pain following total hip replacement. a case report. Clin Orthop 1973;90: 107 - 8
6. Ritter MA, Gioe TJ, Stringer EA : Functional Significance of nonunion of the greater trochanter. Clin Orthop 1981; 159:177 - 82
7. Morrey BF, Adams RA, Cabanela ME. Comparison of heterotopic bone graft anterolateral transtrochanteric, and posterior approaches for total hip arthroplasty. Clin Orthop 1984; 188: 160 - 7
8. Glynn MK, Sheehan JM. An Analysis of the causes of deep infection after hip and knee arthroplasties. Clin Orthop 1983;178: 202 - 6

9. Richard EW: Evaluation of the painful total hip arthroplasty. In: Callaghan JJ, Rosenberg AG, Rubash HE, ed. The adult hip. Lippincott-Raven 1998; 1377 - 85
10. Gristina AG, Kolkin J : Current concepts reivew, total joint replacement and sepsis. J Bone Joint Surg 1983;65A:128 - 34
11. Harris WH, McCarthy Jc, O'Neil DA. Femoral Component loosening using contempoary techniques of femoral cement fixation. J Bone Joint Surg 1982; 64A: 1063 - 7
12. Harris WH, Peneberg BL. Further follow-up on socket fixation using a metal-backed acetabular component for total hip replacement. J Bone Joint Surg 1986;69A: 1140 - 3
13. Stauffer RN. Tear-year follow-up study of total hip replacement with particular reference to roentgenographic loosening on the components. J Bone Joint Surg 1982;64(A):983-90
14. Callaghan JJ, Salvati EA, Pellicci PM , et al. Results of revision for mechanical failure after cemented total hip replacement, 1979 to 1982. J Bone Joint Surg 1985; 67(A):1074 - 85
15. Hodgkinson JP, Shelly P, Wroblewski BM. The correlation between the roentgenographic appearance and operative finding at the bone cement junction of the socket in Charnley low friction arthroplasties. Clin Orthop 1988;228: 105 - 9
16. Engh CA, Massin P, Suthers KE : Roentgenographic assessment of the biologic fixation of porous-surfaced femoral components. Clin Orthop 1990; 257: 107 - 28
17. Lyons CW, Berguist TH, Lyons JC.et al: Evaluation of radiographic findings in painful hip arthroplasties. Clin Ortho1973; 90: 104 - 6
18. O'Neill DA, Harris WH : Failed total hip replacement assessment by plain radiographs, arthrograms and aspiration of the hip joint. J Bone Joint Surg 1984; 66A: 504 - 46
19. Maus TP, Berguist TH, Bender CE, et al : Arthrographic study of painful total hip arthroplasty : Refined Criteria. Radiology 1987;162: 721 - 30
20. Holder LE. Radionuclide bone image in the evaluation of bone pain. J Bone Joint Surg 1982;64A: 1391 - 6
21. Phillips WC, Kattapuram SV: Efficacy of preoperative hip aspiration performed in the radiology department. J Bone Joint Surg 1986; 68(B): 647 - 52
22. Cuckler JM, Star AM, Alivi A, et al : Diagnosis and management of the infected total joint arthroplasty. Orthop Clin North Am 22:523, 1991
23. Forester IW, Crawford R: Sedimentation rate in infected and uninfected total hip arthroplasty. Clin Orthop1982; 168: 48 - 52
24. Evans BG, Cuckler JM : Evaluation of the painful total hip arthroplasty. Orthop Clin North Am 1992; 23:303 - 11
25. Sanzen L, Carlsson AS : The diagnostic valus of C-reactive protein in infected total hip arthroplasty. J Bone Joint Surg1989; 71(B): 638 - 41

กิจกรรมการศึกษาต่อเนื่องสำหรับแพทย์

ท่านสามารถได้รับการรับรองอย่างเป็นทางการสำหรับกิจกรรมการศึกษาต่อเนื่องสำหรับแพทย์ กลุ่มที่ 3 ประเภทที่ 23 (ศึกษาด้วยตนเอง) โดยศูนย์การศึกษาต่อเนื่องของแพทย์ จุฬาลงกรณ์มหาวิทยาลัย ตามเกณฑ์ของศูนย์การศึกษาต่อเนื่องของแพทย์แห่งแพทยสภา (ศนพ.) จากการอ่านบทความเรื่อง "อาการปวดข้อสะโพกหลังจากใส่ข้อเทียม" โดยตอบคำถามข้างล่างนี้ พร้อมกับส่งคำตอบที่ท่านคิดว่า ถูกต้องโดยใช้แบบฟอร์มคำตอบท้ายคำถาม แล้วใส่ซองพร้อมซองเปล่า (ไม่ต้องติดแสตมป์) จ่าหน้าซองถึง ตัวท่าน ส่งถึง

ศ. นพ. สุทธิพร จิตต์มิตรภาพ

บรรณารักษ์จุฬาลงกรณ์เวชสาร

และประธานคณะกรรมการการศึกษาต่อเนื่อง

คณะแพทยศาสตร์ จุฬาลงกรณ์มหาวิทยาลัย

หน่วยจุฬาลงกรณ์เวชสาร

ตึกอบรมวิชาการ ชั้นล่าง

เขตปทุมวัน กทม. 10330

จุฬาลงกรณ์เวชสารขอสงวนสิทธิ์ที่จะส่งเฉลยคำตอบพร้อมหนังสือรับรองกิจกรรมการศึกษา ต่อเนื่องอย่างเป็นทางการ ดังกล่าวแล้วข้างต้นสำหรับท่านที่เป็นสมาชิกจุฬาลงกรณ์เวชสารเท่านั้น สำหรับ ท่านที่ยังไม่เป็นสมาชิกแต่ถ้าท่านสมัครเข้าเป็นสมาชิกจุฬาลงกรณ์เวชสารสำหรับวารสารปี 2546 (เพียง 200 บาทต่อปี) ทางจุฬาลงกรณ์เวชสารยินดีดำเนินการส่งเฉลยคำตอบจากการอ่านบทความให้ตั้งแต่ฉบับ เดือนมกราคม 2546 จนถึงฉบับเดือนธันวาคม 2546 โดยสามารถส่งคำตอบได้ไม่เกินเดือนมีนาคม 2547 และจะส่งหนังสือรับรองชนิดสรุปเป็นรายปีว่าท่านสมาชิกได้เข้าร่วมกิจกรรมการศึกษาต่อเนื่องที่จัดโดย จุฬาลงกรณ์เวชสาร จำนวนกี่เครดิตในปีที่ผ่านมา โดยจะส่งไว้ในเดือนเมษายน 2547

คำถาม - คำตอบ

1. ข้อใดเป็น Extrinsic cause ของการเกิดอาการปวดข้อสะโพกหลังใส่ข้อเทียม

- ก. Aseptic loosening
- ข. Septic hip
- ค. Trochanteric bursitis
- ง. Dislocation

คำตอบ สำหรับบทความเรื่อง "อาการปวดข้อสะโพกหลังจากใส่ข้อเทียม"

จุฬาลงกรณ์เวชสาร ปีที่ 47 ฉบับที่ 1 เดือนมกราคม พ.ศ. 254๖

รหัสสื่อการศึกษาต่อเนื่อง 3-15-201-2003/0301-(1024)

ชื่อ-นามสกุลผู้ขอ CME credit เลขที่ใบประกอบวิชาชีพเวชกรรม.....

ที่อยู่.....

1. (ก) (ข) (ค) (ง)

4. (ก) (ข) (ค) (ง)

2. (ก) (ข) (ค) (ง)

5. (ก) (ข) (ค) (ง)

3. (ก) (ข) (ค) (ง)

2. การตรวจชนิดใดที่ได้ประโยชน์น้อยที่สุดในการวินิจฉัยภาวะติดเชื้อของข้อเทียม
 - ก. ภาพถ่าย X-ray ของข้อสะโพก
 - ข. ESR
 - ค. CRP
 - ง. CBC
3. สาเหตุอาการปวดข้อสะโพกที่ทำผ่าตัดเปลี่ยนข้อและสัมพันธ์กับการเคลื่อนที่และอาการปวดลดลงเมื่อได้หยุดพัก คือ
 - ก. Aseptic loosening
 - ข. Septic loosening
 - ค. Spinal stenosis
 - ง. osteolysis
4. ข้อใดเป็น Intrinsic cause ของการเกิดอาการปวดข้อสะโพกหลังใส่ข้อเทียม
 - ก. Lumbar disc syndrome
 - ข. Trochanteric nonunion
 - ค. Femoral stem fracture
 - ง. Heterotrophic ossification
5. การตรวจชนิดใดที่เหมาะสมที่จะใช้เป็น Screening test สำหรับ loosening THA
 - ก. ESR
 - ข. Bone scan
 - ค. CBC
 - ง. CRP

ท่านที่ประสงค์จะได้รับเครดิตการศึกษาต่อเนื่อง (CME credit)
กรุณาส่งคำตอบพร้อมรายละเอียดของท่านตามแบบฟอร์มด้านหลัง

ศาสตราจารย์นายแพทย์สุทธิพร จิตต์มิตรภาพ
ประธานคณะกรรมการการศึกษาต่อเนื่อง
คณะแพทยศาสตร์ จุฬาลงกรณ์มหาวิทยาลัย
หน่วยจุฬาลงกรณ์เวชสาร ตึกอบรมวิชาการ ชั้นล่าง
คณะแพทยศาสตร์ จุฬาลงกรณ์มหาวิทยาลัย
เขตปทุมวัน กทม. 10330