

บทความพิเศษ

การบาดเจ็บต่อกล่องเสียงจากแรงกระทบกระเทือนภายนอก

ทรงกลด เอี่ยมจตุรภัทร*
เสาวรส อัสวีเชียรจินดา*

Aeumjaturapat S, Asawavichianginda S. External laryngeal trauma. Chula Med J 1996 Aug; 40(8): 623-8

External trauma to the larynx is an uncommon condition found in the emergency room. It threatens both the maintenance and quality of life; since the main functions of the larynx are respiration, phonation and protection of foreign body going into trachea. As it is commonly associated with other organ injuries; early recognition, accurate evaluation, and proper treatment are needed in order to preserve those functions.

A review of the symptom, sign, investigation, and management is presented.

Key word : *Laryngeal trauma .*

Reprint request : Aeumjaturapat S, Department of Otolaryngology, Faculty of Medicine,
Chulalongkorn University, Bangkok 10330, Thailand.

Received for publication. June 15, 1996.

* ภาควิชาโสต นาสิก ลาริงซ์วิทยา คณะแพทยศาสตร์ จุฬาลงกรณ์มหาวิทยาลัย

การบาดเจ็บต่อกล่องเสียง อาจทำให้ผู้ป่วยเสียชีวิตได้ หรือไม่ก็ทำให้คุณภาพชีวิตแยลง กล่องเสียงมีหน้าที่สำคัญอยู่ 3 ประการคือ เป็นช่องทางเดินหายใจ เป็นอวัยวะที่ก่อให้เกิดเสียง และเป็นอวัยวะที่ทำหน้าที่ป้องกันไม่ให้มีสิ่งแปลกปลอมตกลงไปในหลอดลมและปอด ผู้ป่วยที่ได้รับอุบัติเหตุบริเวณกล่องเสียงนี้ ถ้าได้รับการวินิจฉัย และดูแลรักษาที่ถูกต้อตั้งแต่แรกที่มาถึงโรงพยาบาล ก็จะเกิดผลดีและประสิทธิภาพสูงสุดในการรักษา⁽¹⁾ แต่ถ้าแพทย์ที่ดูแลผู้ป่วยไม่ได้นึกถึง อาจให้การวินิจฉัยไม่ถูกต้อง เนื่องจากผู้ป่วยมักได้รับบาดเจ็บที่อวัยวะอื่น ๆ รวมถึงต่อสมองด้วย เมื่อรักษาอาการอื่น ๆ ดีขึ้นแล้ว และเอาท่อหายใจออกจึงจะพบว่าผู้ป่วยมีปัญหาเรื้อรัง หายใจเองไม่ได้ แพทย์จึงพบว่าผู้ป่วยมีการบาดเจ็บที่กล่องเสียงด้วย ซึ่งบางครั้งทำให้ผลการรักษาไม่ดีเท่าที่ควร⁽²⁾

สาเหตุของการบาดเจ็บของกล่องเสียง มีได้หลายสาเหตุอาจแบ่งได้เป็นสาเหตุจากอุบัติเหตุภายนอก ได้แก่ จากแรงกระแทกกระเทือน เช่น อุบัติเหตุรถยนต์, จากของมีคม, ผลแทรกซ้อนจากการเจาะคอ, หรือจากการทำ cricotomy นอกจากนี้ยังมีสาเหตุอื่น ๆ ที่ทำอันตรายต่อกล่องเสียง ได้แก่ จากการใส่ท่อ endotracheal จากการสูดสารเคมี หรือควันร้อน หรือจากการฉายแสงเป็นต้น ในที่นี้จะขอกล่าวเพียงแนวทางการวินิจฉัยและรักษาการบาดเจ็บของกล่องเสียงจากแรงกระแทกกระเทือนภายนอก

การวินิจฉัย

ผู้ป่วยที่มีการบาดเจ็บของกล่องเสียงจากแรงกระแทกกระเทือนภายนอก ส่วนใหญ่มักเกิดจากอุบัติเหตุรถยนต์ ดังนั้น จึงมักพบการบาดเจ็บของอวัยวะอื่น ๆ ร่วมด้วย การซักประวัติโดยละเอียด ร่วมกับการตรวจร่างกายทุกระบบ จะช่วยไม่ให้เกิดข้อผิดพลาดขึ้นได้ ในผู้ป่วยที่มีการบาดเจ็บเกิดจากอุบัติเหตุ อาจมีการบาดเจ็บของกระดูกคอ (c-spine) ซึ่งจะต้อง

ระมัดระวังเป็นอย่างมากในการตรวจหรือเคลื่อนไหวผู้ป่วยหรือในรายที่อุบัติเหตุรุนแรง อาจมีการบาดเจ็บของศีรษะร่วมด้วย สำหรับในรายที่เกิดจากการเจาะคอ (tracheostomy) ก็จะต้องถามถึงประวัติ ระยะเวลาที่คาท่อหายใจ และใช้ท่อช่วยหายใจแบบ endotracheal มาก่อนหรือไม่ รวมทั้งประวัติการติดเชื้อของแผลด้วย

แนวทางในการวินิจฉัยว่าผู้ป่วยมีการบาดเจ็บของกล่องเสียงหรือไม่ มีดังต่อไปนี้

1. การซักประวัติ ประวัติอาการที่บ่งชี้ว่าน่าจะมีการบาดเจ็บต่อกล่องเสียง ได้แก่ หายใจลำบาก หรือมีเสียงดัง (stridor), เสียงพูดผิดปกติหรือไม่มีเสียง, ไอ โดยเฉพาะไอเป็นเลือด, อาเจียนเป็นเลือด, เจ็บบริเวณคอ กลืนเจ็บ กลืนลำบาก

2. การตรวจร่างกาย ควรตรวจร่างกายทุกระบบ เพราะอาจมีการบาดเจ็บของอวัยวะอื่น ๆ ร่วมด้วย โดยเฉพาะบริเวณคอ ควรตรวจดูลักษณะทั่วไปของคอ ทั้งด้านหน้าและด้านหลัง (โดยเฉพาะ c-spine) สำหรับอาการแสดงที่บ่งชี้ว่าน่าจะมีการบาดเจ็บของกล่องเสียง ได้แก่ รูปร่างของคอผิดปกติไป (deformity) คลำได้ลมใต้ชั้นผิวหนัง (subcutaneous emphysema) กดเจ็บบริเวณกล่องเสียง (laryngeal tenderness), มีเสียงกรอบแกรบของกระดูก (bony crepitus) หรือมีแผลเปิดบริเวณลำคอ (open neck wound)

3. การตรวจโดยวิธีพิเศษ ผู้ป่วยที่สงสัยว่ามีการบาดเจ็บของกล่องเสียง ควรได้รับการตรวจกล่องเสียงอย่างละเอียด ดังนี้

3.1 Indirect laryngoscope (IDL) คือ การมองผ่านกระจกเงาเข้าไปดูบริเวณกล่องเสียง เพื่อดูว่าลักษณะรูปร่างปกติหรือไม่ มีการฉีกขาดบริเวณใดเป็นต้น

3.2 Fiberoptic laryngoscope (FOL) คือ การใช้สายไฟเบอร์ออปติกขนาดเล็กส่องผ่านทางจมูกเข้าไปตรวจดูบริเวณกล่องเสียงเพื่อดูรายละเอียดเพิ่มเติมจากการตรวจโดย IDL ข้อดีของวิธีนี้คือ ทำง่าย ผู้

ป่วยไม่ต้องอ้าปาก ได้รายละเอียดชัดเจนดีไม่ทำให้มีการบาดเจ็บต่อกล่องเสียงเพิ่มขึ้น (non-invasive) และใช้ตรวจในรายที่สงสัยกระดูก c-spine หักได้

3.3 Direct laryngoscope คือการใช้ท่อกลวงแข็งส่องผ่านทางปากเข้าไปส่องตรวจดูบริเวณกล่องเสียงโดยตรง วิธีนี้ได้รายละเอียดดีกว่าการตรวจโดยวิธีอื่น ๆ แต่มีข้อเสียคือ อาจทำให้เกิดการบาดเจ็บต่อกล่องเสียงมากขึ้น จึงจำเป็นต้องตรวจด้วยความระมัดระวัง และควรเจาะคอ (tracheostomy) ก่อนการตรวจโดยวิธีนี้ รวมทั้งต้องแน่ใจว่าผู้ป่วยไม่มีกระดูกคอหัก (c-spine fracture)

3.4 Rigid esophagoscope ใช้ในรายที่สงสัยมีการบาดเจ็บของ hypopharynx หรือหลอดอาหาร

4. การตรวจทางรังสี

4.1 เอกซเรย์บริเวณคอทำตรงและด้านข้าง เพื่อดูความหนาของเนื้อเยื่อว่าผิดปกติหรือไม่ รวมทั้งดูกระดูกคอ (c-spine)

4.2 Water soluble esophagogram ในรายที่สงสัยว่าจะมีการบาดเจ็บต่อหลอดอาหารร่วมด้วย

4.3 CT scan ให้ข้อมูลรายละเอียดดี โดยเฉพาะในรายที่ต้องดู laryngeal framework สำหรับข้อบ่งชี้ว่าควรตรวจโดยวิธีนี้คือ เมื่อไม่สามารถตรวจกล่องเสียงได้ชัดเจนด้วย IDL, FOL, DL หรือเนื่องจากการบวมภายในกล่องเสียงมาก^(3,4) หรือใน

รายที่แพทย์ไม่สามารถตัดสินใจได้แน่นอนถึงความรุนแรงของการบาดเจ็บว่า จำเป็นต้องผ่าตัดหรือไม่ การส่ง CT จะช่วยให้ข้อมูลรายละเอียดเพิ่มเติม เพื่อประกอบการตัดสินใจ^(3,4)

การดูแลรักษา

การดูแลรักษาเบื้องต้น

ในผู้ป่วยที่มีการบาดเจ็บต่อกล่องเสียง ที่มีสาเหตุจากอุบัติเหตุ มักมีการบาดเจ็บของอวัยวะส่วนอื่นๆ ของร่างกายร่วมด้วย ดังนั้น จะต้องตรวจดูอย่างละเอียด และให้การรักษา ตรวจดูระบบหัวใจและการไหลเวียนของโลหิต มีภาวะช็อคหรือไม่ ตรวจดูและควบคุมภาวะเลือดออกส่วนในรายที่สงสัยว่าจะมีกระดูกคอหัก (c-spine fracture) ต้องป้องกันไม่ให้เกิดการเคลื่อนที่ของกระดูกคอสำหรับบริเวณกล่องเสียง ตรวจดูว่ามีปัญหาเรื่องการหายใจหรือไม่ ผู้ป่วยที่มีการบาดเจ็บต่อกล่องเสียงหลายรายจะมีภาวะหายใจลำบาก ซึ่งในกรณีนี้ควรเจาะคอ (tracheostomy) แทนการใส่ท่อแบบ endotracheal เนื่องจากอาจทำให้มีการบาดเจ็บต่อกล่องเสียงเพิ่มขึ้น และเมื่อใส่ท่อ endotracheal คายู ก็จะทำให้ไม่สามารถส่องกล่องตรวจกล่องเสียงได้สะดวก ยกเว้นในเด็กเล็ก ซึ่งไม่อาจเจาะคอโดยใช้ยาเฉพาะที่จึงต้องดมยาสลบโดยผู้ป่วยยังสามารถหายใจได้เองและแนะนำให้ใส่ rigid bronchoscope แล้วค่อยเจาะคอ^(3,4)

แนวทางการดูแลรักษา⁽⁴⁾

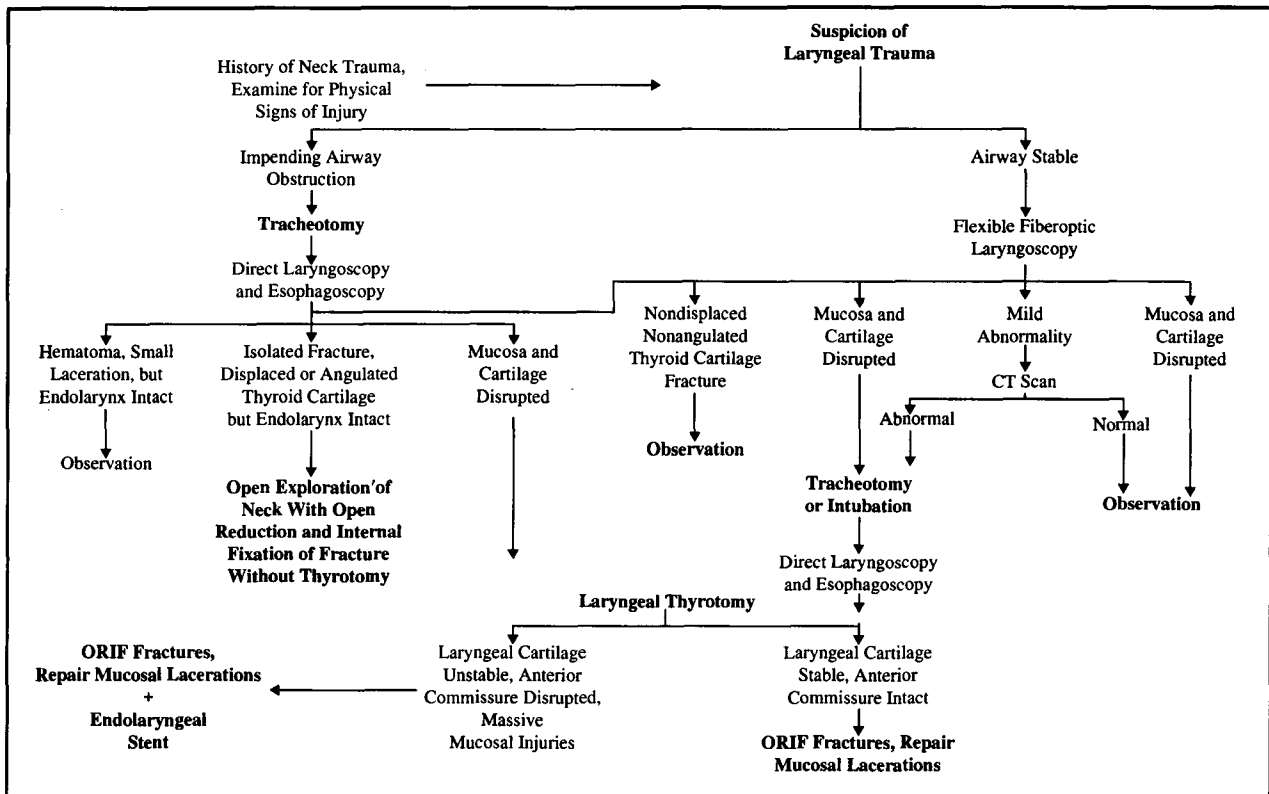


Figure 1. Management protocol for the acutely injured larynx. ORIF indicates open reduction and internal fixation; CT, computed tomography. (Schaefer SD. The acute management of external laryngeal trauma. Arch Otolaryngol Head Neck Surg 1992; 118: 600)

การรักษาการบาดเจ็บของกล่องเสียงโดยไม่ต้องผ่าตัด

ลักษณะของผู้ป่วยที่สามารถให้การรักษาโดยไม่ต้องผ่าตัด มีดังนี้

1. กลุ่มที่การบาดเจ็บ เป็นเพียง laryngeal edema, hematoma โดยไม่มีรอยแผลฉีกขาดของเยื่อหุ้ม
2. ในรายที่มีการฉีกขาดของเยื่อหุ้มเพียงเล็กน้อย แต่ไม่เกิดแผลที่บริเวณสายเสียงแท้ หรือ anterior commissure และแผลต้องไม่ลึกถึงกระดูกอ่อน
3. ในกรณีที่มีการหักของกระดูกอ่อน thyroid ตำแหน่งเดียวและไม่เคลื่อนออกจากตำแหน่งปกติโดยต้องไม่มีแผลฉีกขาดของเยื่อหุ้ม หรือแผลทะลุเห็นกระดูกอ่อน

สำหรับวิธีการรักษาโดยไม่ผ่าตัดนี้ประกอบด้วย

1. ฝ้าสังเกตอย่างใกล้ชิด โดยให้นอนพัก และยกศีรษะสูง เพื่อลดการบวมของกล่องเสียง ต้องนอนพักดูอาการอย่างใกล้ชิดอย่างน้อย 24 ชั่วโมงหลังการบาดเจ็บ⁽⁴⁾ เนื่องจากภายใน 24 ชั่วโมงแรก กล่องเสียงอาจบวมมากขึ้นจนอุดตันทางเดินหายใจได้
2. งดใช้เสียง เพื่อลดอาการบวม, hematoma, subcutaneous emphysema และการบาดเจ็บที่อาจเพิ่มขึ้นจากการเคลื่อนไหวของกล่องเสียง
3. ให้ความชื้นต่ออากาศที่หายใจเข้าไป (cool humidified) เพื่อป้องกันสะเก็ดแห้ง (crust formation)
4. systemic corticosteroid สำหรับการให้ยา

August 1996

ประเภท corticosteroid นั้น มีข้อดีคือช่วยลดอาการบวม และลดเยื่อพังผืดที่จะเกิดขึ้น แต่มีข้อเสียคือ อาจทำให้มีการติดเชื้อเพิ่มขึ้น และการหายของแผลช้าลง ข้อบ่งชี้จึงยังไม่แน่นอน ถ้าจะให้ มักให้ในรายที่มีแผลฉีกขาดของเยื่อไม่มาก, ไม่เป็น compound fracture มาก และควรให้ภายใน 24 ชั่วโมงแรก หลังบาดเจ็บ^(2,10)

5. ยาปฏิชีวนะ ให้ในรายที่มีการฉีกขาดของเยื่อบุผิว หรือผิวหนัง เพื่อป้องกันการติดเชื้อ

6. การให้อาหาร ถ้ามีการฉีกขาดของ hypopharynx หรือหลอดอาหารร่วมด้วยต้องงดอาหารและน้ำทางปากก่อน แต่ถ้าไม่มี ให้รับประทานอาหารเหลวได้ ส่วนการใส่ NG tube มักไม่จำเป็น และอาจทำให้มีการบาดเจ็บต่อกล่องเสียงมากขึ้น^(3,10)

7. ยาลดกรด antacid และ histamine-2-blocking agent ช่วยป้องกันและลด reflux esophagitis
การรักษาโดยการผ่าตัด

ผู้ป่วยที่สมควรได้รับการรักษาโดยการผ่าตัดได้แก่

1. ผู้ป่วยที่มีอาการหายใจลำบาก ที่ไม่ได้เกิดจากการบวม หรือ hematoma
2. ในรายที่มี displaced fracture หรือ multiple fractures
3. ในกรณีที่มีแผลฉีกขาดบริเวณ anterior commissure หรือที่สายเสียงแท้
4. มีรอยแผลฉีกขาดที่กระดูกอ่อน
5. ในกรณีที่สายเสียงแท้ไม่สามารถเคลื่อนไหวได้ (dislocated arytenoid, recurrent laryngeal nerve injury)
6. ผู้ป่วยที่มี progressive subcutaneous emphysema
7. ในกรณีที่ต้องผ่าตัดคอดจากสาเหตุอื่นอยู่แล้ว
8. มีแผลที่มี hemorrhage
9. กรณีสุดท้าย เมื่อไม่สามารถบอกขนาดของการบาดเจ็บว่าเป็นเล็กน้อยเพียงใด จำเป็นต้องเปิดเข้าไปดู

โดยในข้อ 1 ถึง 5 มักจะเป็นข้อบ่งชี้ชัดเจนในการผ่าตัด ส่วนข้อ 6 ถึง 9 ผู้เขียนหลายท่านยังมีความเห็นขัดแย้งกันอยู่ว่าต้องผ่าตัดหรือไม่⁽²⁻⁶⁾

เวลาที่เหมาะสมในการผ่าตัด

ยังมีข้อขัดแย้งกันอยู่ว่าควรจะผ่าตัดผู้ป่วยเมื่อใด อาจผ่าตัดให้เร็วที่สุด ภายใน 24 ชั่วโมง หรือรอไปก่อน 3-5 วัน แล้วค่อยผ่าตัด⁽³⁾ ถ้าผ่าตัดภายใน 24 ชั่วโมง จะมีข้อดีคือการติดเชื้อของแผลหลังผ่าตัดน้อยกว่า แต่มีข้อเสียคือ แผลอาจจะบวมมาก ทำให้การหายและเย็บขอบแผล mucosa มาชนกัน ทำได้ยากขึ้น โดยทั่วไปจึงแนะนำให้ผ่าตัดภายใน 24 ชั่วโมง ในกรณีที่แผลนั้นทะลุเข้า laryngeal lumen หรือคอด้านนอก และผ่าตัดภายใน 48 ชั่วโมง ในกรณีที่เป็น closed fracture ของกล่องเสียง⁽²⁾

เทคนิคในการผ่าตัด

1. เยื่อบุผิวให้เย็บซ่อมด้วยไหมละลายเบอร์ 5-0 หรือ 6-0 โดยให้ปมอยู่นอก laryngeal lumen ในกรณีที่ไม่สามารถเย็บซ่อมธรรมดาได้ ให้ใช้ mucosal advancement flap จาก pyriform sinus ถ้ายังซ่อมไม่ได้อีก ให้ใช้ graft โดยมักใช้ mucosal graft จาก buccal mucosa มากกว่าพวก dermal graft หรือ split thickness skin graft

2. กระดูกอ่อนให้ผูกตรึงด้วยลวดเส้นเล็ก ๆ หรือไหมที่ไม่ละลาย หรือ miniplate

3. ในบางกรณีอาจจะต้องใช้ stent ใส่คาไว้ในกล่องเสียง โดยมีข้อบ่งชี้ในการใส่ stent ดังนี้⁽⁴⁾

3.1 numerous cartilaginous fracture ทำ ORIF แล้วยังไม่ stable ใส่ stent ไว้เพื่อ support framework

3.2 massive endolaryngeal laceration ใส่ stent ไว้เพื่อป้องกัน endolaryngeal scarring

3.3 extensive laceration or avulsion injury of the anterior commissure ใส่ stent เพื่อป้องกัน web formation ตรง anterior commissure ชนิดของ stent, ตำแหน่งที่ใส่ stent และระยะเวลาของ

การใส่ stent จะไม่กล่าวไว้ในที่นี้ เนื่องจากเป็นรายละเอียดจนเกินไป

การดูแลหลังผ่าตัด

1. นอนยกศีรษะสูง เพื่อลดบวม
2. ให้อาปฐิชีวิตต่อประมาณ 5-7 วัน
3. ถ้าให้ steroid ก่อนผ่าตัดให้หยุดหลังผ่าตัด
4. ให้สารละลายทางเส้นเลือดประมาณ 1-2 วัน

ต่อมาให้อาหารทางปากได้

5. H2 blocker and antacid เพื่อป้องกัน reflux laryngitis และ esophagitis

6. ควรหลีกเลี่ยงการใส่ NG tube เพื่อลด reflux และป้องกันการเกิดแผลกดทับที่บริเวณ posterior cricoid lamina

ภาวะแทรกซ้อน

1. Granulation tissue
2. Laryngotracheal stenosis
3. TVC immobility

อ้างอิง

1. Leopold DA. Laryngeal trauma. A historical comparison of treatment methods. Arch Otolaryngol 1983 Feb; 109 (2):106-12
2. Biller HF. Laryngeal trauma. In: Ballenger JJ, Snow JB, eds. Otorhinolaryngology-Head and Neck Surgery. 5th ed. Baltimore: Williams & Wilkins, 1996: 518-31
3. Brown PM, Schaefer SD. Laryngeal and esophageal trauma. In: Cumming CW, ed. Otolaryngology-Head and Neck Surgery. 2nd ed. St. Louis: Mosby Year Book, 1993: 1864-74
4. Schaefer SD. The acute management of external laryngeal trauma. A 27-year experience. Arch Otolaryngol Head and Neck Surg 1992 Jun; 118 (6): 598-604
5. Mathog RH. Classification and pathophysiology of laryngeal injuries. In: Atlas of Craniofacial trauma. Philadelphia: WB Saunders, 1992: 457-520
6. Stringer SP, Schaefer SD. Laryngeal trauma. In: Bailey/Johnson/Kohut/Pillsbury/Tardy, eds. Head and Neck Surgery-Otolaryngology. Vol 1. Philadelphia: J.B. Lippincott, 1993: 936-44
7. Gluckman JL, Mangal AK. Laryngeal trauma. In: Paparella MM, Shumrick DA, Gluckman JL, Meyerhoff WL, eds. Otolaryngology. Vol. 3. Head and Neck. 3rd ed. Philadelphia: WB Saunders, 1991: 2231-44
8. Schaefer SD. The treatment of acute external laryngeal injury. "State of art". Arch Otolaryngol Head Neck Surg 1991 Jan; 117 (1): 35-9
9. Schaefer SD. Use of CT scanning in the management of the injured larynx. Otolaryngol Clin North Am 1991 Feb; 24 (1): 31-6
10. Olson NR. Acute injuries and chronic stenosis of the larynx, pharynx, and trachea. In: Johnson JT, Derkay CS, eds. Instructional. Vol 4. St. Louis: Mosby year Book, 1991: 241-52