

กายวิภาคของเส้นประสาทมีเดียนในบริเวณอุโมงค์ข้อมือ

ชันวา ตันสถิตย์*

อัคร ลอประยูร*

วิไล ชินชเนศ*

Tansatit T, Lorprayoon E, Chentanez V. Anatomical variations of the median nerve in the carpal tunnel. Chula Med J 1989 Oct; 33(10) : 739-751

Anatomical variations of the median nerve in the carpal tunnel were studied in 214 hands of 114 cadavers. The most varied structure is the recurrent motor branch. In 8.41% of all the hands studied, there were more than one branch. In 55.14% the recurrent motor branches had the normal course and in 21.96% the recurrent motor branches pierced the flexor retinaculum. In 63.55% of the hands, these nerves took origins from the anterior aspect of the median nerve. The levels of origins of these nerves were within the carpal tunnel (44.86% of hands) and distal to the carpal tunnel (57.94% of hands). Three hands in this study had accessory branches of the median nerve taking their origins proximal to the tunnel.

Reprint request : Tansatit T, Department of Anatomy, Faculty of Medicine, Chulalongkorn University, Bangkok 10330, Thailand.

Received for publication. August 17, 1989.

การผ่าตัดเพื่อลดการกดทับเส้นประสาทมีเดียน (Median nerve) ในอุโมงค์ข้อมือ (Carpal tunnel) มีการเปิดแผลผ่าตัดหลายแบบ แต่เมื่อถึงขั้นตอนสำคัญคือตัดพังผืดขวางข้อมือ (Flexor retinaculum) มักเป็นการตัดในลักษณะเดียวกัน คือตัดพังผืดขวางข้อมือตามขวางหรือตามแนวของอุโมงค์โดยตลอด⁽¹⁻⁷⁾ เนื่องจากเส้นประสาทมีเดียนจะลอดผ่านอุโมงค์ข้อมือ มักทอดตัวอยู่ชิดกับพังผืดขวางข้อมือ และให้แขนงเส้นประสาทสั่งงานสู่กล้ามเนื้อโคนนิ้วหัวแม่มือ (Recurrent motor branch or Thenar branch) ในบริเวณปลายอุโมงค์ข้อมือ การตัดพังผืดขวางข้อมือนี้อาจทำอันตรายต่อแขนงประสาทเส้นนี้ได้⁽¹⁻¹¹⁾

คณะผู้วิจัยจึงได้ทำการศึกษากายวิภาคของเส้นประสาทมีเดียนในอุโมงค์ข้อมือ เพื่อเป็นข้อมูลในการวางแผนสำหรับการผ่าตัดชนิดนี้ในคนไทย

วัสดุและวิธีการ

ทำการศึกษาจากศพคนไทย ที่บริจาคให้กับภาควิชากายวิภาคศาสตร์ คณะแพทยศาสตร์ จุฬาลงกรณ์มหาวิทยาลัย จำนวน 114 ศพ ซึ่งเป็นศพที่ผ่านกระบวนการเก็บรักษาด้วยน้ำยาแล้ว โดยศพส่วนใหญ่อยู่ในวันกลางจนถึงวัยชรา มิได้จำกัดเพศ แต่ละรายได้ชำแหละบริเวณข้อมือทั้ง 2 ข้างด้วยตาเปล่า และแฉกขยาย 4 เท่า เพื่อบันทึกลักษณะการให้แขนงของเส้นประสาทมีเดียนในอุโมงค์ข้อมือ พร้อมทั้งติดตามแขนงเหล่านั้นจนถึงจุดสิ้นสุดของมัน

ผลการศึกษา

จากศพจำนวน 114 ศพ ได้ทำการจดบันทึกกาย

วิภาคของเส้นประสาทมีเดียนไว้จำนวน 214 เส้น จาก 228 มือ 14 มือที่ตัดออกจากการศึกษา เนื่องจากในขณะที่ชำแหละได้ทำความเสียหายต่อแขนงต่าง ๆ ของเส้นประสาทมีเดียนในอุโมงค์ข้อมือจนไม่อาจบอกได้ถึงตำแหน่งเริ่มต้น ทางเดินหรือจุดสิ้นสุดของมันได้ แขนงที่พบบริเวณนี้พบแต่เฉพาะแขนงเส้นประสาทสั่งงานสู่กล้ามเนื้อโคนนิ้วหัวแม่มือ (Thenar muscle) เท่านั้น ไม่พบแขนงเส้นประสาทรับความรู้สึกของผิวหนังฝ่ามือ (Palmar cutaneous branch) แยกออกจากเส้นประสาทมีเดียนในอุโมงค์ข้อมือเลย⁽⁹⁾ และการแยกกันเป็น 2 แขนงใหญ่ (High division) ของเส้นประสาทมีเดียนที่ขนานกันสู่ปลายมือก่อนแตกออกเป็นแขนงปลายสู่นิ้วต่าง ๆ นั้น⁽¹²⁻¹⁷⁾ ก็ไม่พบ

เส้นประสาทสั่งงานสู่กล้ามเนื้อโคนนิ้วหัวแม่มือพบทั้งหมด 233 เส้น โดยพบว่ามี 1 มือที่มีเส้นประสาทสั่งงานนี้ถึง 3 เส้น คิดเป็น 0.47% ของมือทั้งหมดที่ทำการชำแหละ (รูปที่ 1 ตารางที่ 1 และตารางที่ 7) มือที่พบนี้เป็นมือซ้ายและแขนงทั้ง 3 นี้แยกออกจากเส้นประสาทมีเดียนทางด้านหน้า (ด้านฝ่ามือ) ชิดด้านข้างทางด้านนิ้วหัวแม่มือและแยกออกก่อนที่เส้นประสาทมีเดียนจะลอดอุโมงค์ข้อมือออกไปเส้นประสาททั้ง 3 ทางทะลุพังผืดขวางข้อมือเข้าสู่กล้ามเนื้อโคนนิ้วหัวแม่มือ ในมือขวาของศพเดียวกันพบลักษณะทางเดินในแบบเดียวกันของเส้นประสาทนี้แต่พบเพียงเส้นเดียว ส่วนมือที่มีเส้นประสาทสั่งงานนี้ 2 เส้นออกคู่กันหรือในตำแหน่งใกล้เคียงกัน (รูปที่ 2) พบ 17 มือคิดเป็น 7.94% นอกนั้นคือ 196 มือ พบเส้นประสาทสั่งงานเพียงเส้นเดียวคิดเป็น 91.59% มือที่ทำการศึกษาและจดบันทึกไว้เป็นมือซ้าย 106 มือ (49.53%) และเป็นมือขวา 108 มือ (50.47%)

TABLE 1. Number of the recurrent motor branches.

NO. OF BRANCHES	NO. OF HANDS	%
SINGLE	196	91.59
DOUBLE	17	7.94
TRIPLE	1	0.47

TABLE 7. Data of multiple recurrent motor branches in the same hand.

NO. OF HANDS	SIDE	NO. OF BRANCHES	LEVEL	SITES OF ORIGINS	COURSE
1	L	1	1	RL	B
		2	2	RL	A
2	L	1	2	RL	A
		2	2	RA	A
3	R	1	2	RU	A
		2	2	RU	A
4	L	1	2	RA	B
		2	2	RA	B
		3	2	RA	B
5	R	1	1	RA	B
		2	2	RU	A
6	R	1	1	RU	B
		2	2	RU	A
7	L	1	2	RA	A
		2	2	RA	B
8	R	1	1	RL	A
		2	1	RL	A
9	R	1	2	RU	A
		2	2	RL	A
10	L	1	1	RL	A
		2	1	RA	B
11	L	1	1	RA	A
		2	1	RA	B
12	R	1	1	RL	A
		2	1	RL	B
13	L	1	2	RU	A
		2	2	RU	A
14	R	1	1	RA	B
		2	2	RA	A
15	L	1	1	RA	B
		2	2	RU	A
16	R	1	1	RA	B
		2	2	RU	A

NO. OF HANDS	SIDE	NO. OF BRANCHES	LEVEL	SITES OF ORIGINS	COURSE
17	R	1	2	RL	A
		2	2	RU	A
18	L	1	2	RL	A
		2	2	RU	A

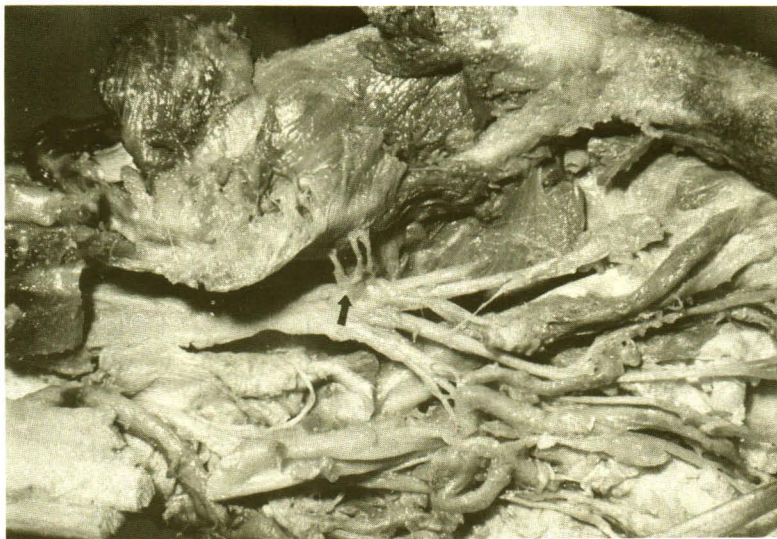

Figure 1. Triple recurrent motor branches of the median nerve. (arrow)

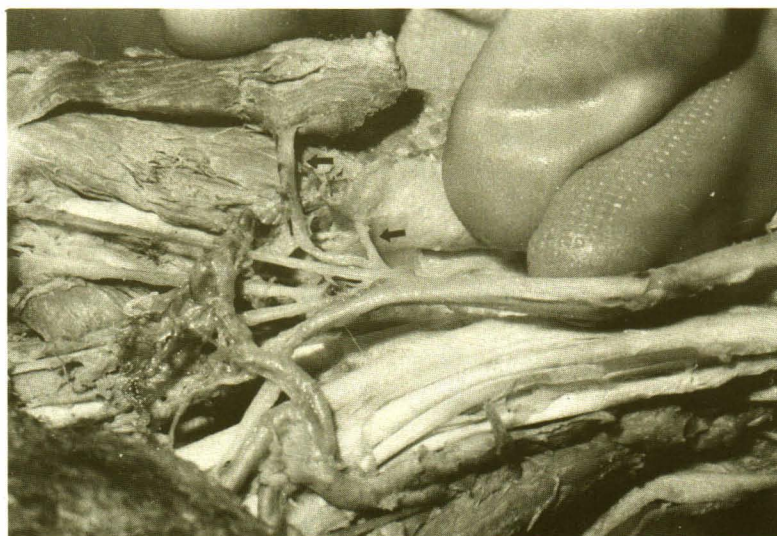

Figure 2. Double recurrent motor branches. (arrows) Both take origins in the carpal tunnel. The upper is type A, the lower is type B. (according to Fig 5)

จุดที่แขนงเส้นประสาทสังงานสู่กล้ามเนื้อโคนนิ้วหัวแม่มือแยกออกเทียบกับตัวเส้นประสาทมีเดียน พบมี 3 แบบ (ตารางที่ 2A และรูปที่ 3) คือ

1. เส้นประสาทสังงานออกทางด้านข้างของเส้นประสาทมีเดียน โดยอยู่ด้านนอกต่อตำแหน่งที่เส้นประสาทรับความรู้สึกของนิ้วมือเส้นแรกที่ไปสู่งามนิ้วหัวแม่มือและนิ้วชี้ จะแยกออกจากเส้นประสาทมีเดียน (ตามรูปที่ 3A) ชนิดนี้พบทั้งหมดรวม 86 เส้น (36.91%)

2. เส้นประสาทสังงานออกทางด้านหน้าชิดด้านข้างทางด้านนิ้วหัวแม่มือ โดยอยู่ด้านหน้าต่อตำแหน่งที่เส้นประสาทรับความรู้สึกของนิ้วมือเส้นแรกจะแยกออกจากเส้นประสาทมีเดียน (ตามรูปที่ 3B) ชนิดนี้พบทั้งหมดรวม 65 เส้น (27.90%)

3. เส้นประสาทสังงานออกทางด้านหน้าเกือบอยู่กลางเส้นประสาทมีเดียน โดยอยู่ด้านหน้าต่อตำแหน่งที่เส้นประสาทรับความรู้สึกของนิ้วมือเส้นที่สองจะแยกออกจากเส้นประสาทมีเดียน (ตามรูปที่ 3C และรูปที่ 4) ชนิดนี้พบทั้งหมดรวม 82 เส้น (35.19%) สามารถสรุปรวมเป็นการที่แขนงประสาทสังงานนี้ออกทางด้านหน้าต่อเส้นประสาทมีเดียน (ตารางที่ 2B) ทั้งหมดมีถึง 136 มือ (63.55%)

ทางเดินของเส้นประสาทสังงานที่เข้าสู่กล้ามเนื้อโคนนิ้วหัวแม่มือนี้ พบมี 2 แบบ (ตารางที่ 3) คือ

1. เส้นประสาทสังงานอ้อมขอบด้านปลายมือของพังคืดขวางข้อมือ แล้ววกเข้าสู่กล้ามเนื้อโคนนิ้วหัวแม่มือ (ตามรูปที่ 5 type A) พบแบบนี้ใน 176 มือ (82.24%)

TABLE 2A. Sites of origins of the recurrent motor branches from the median nerve.

SITE	NO. OF BRANCHES	%
LATERAL ASPECT, RADIAL SIDE (RL)	86	36.91
ANTERIOR ASPECT, RADIAL SIDE (RA)	65	27.90
ANTERIOR ASPECT, CENTRALWARD (RU)	82	35.19

TABLE 2 B. Aspects of origins of the recurrent motor branches on the median nerve.

ORIGIN	NO. OF HANDS	%
LATERAL ASPECT	83*	38.78
ANTERIOR ASPECT	136*	63.55

* INCLUDE BOTH OF THEM 5 (2.34%)

TABLE 3. Courses of the recurrent motor branches.

ORIGIN	NO. OF HANDS	%
BENDING AROUND FLEXOR RETINACULUM (TYPE A)	176*	82.24
PERFORATING FLEXOR RETINACULUM (TYPE B)	47*	21.96

* INCLUDE BOTH OF THEM 9 (4.20%)

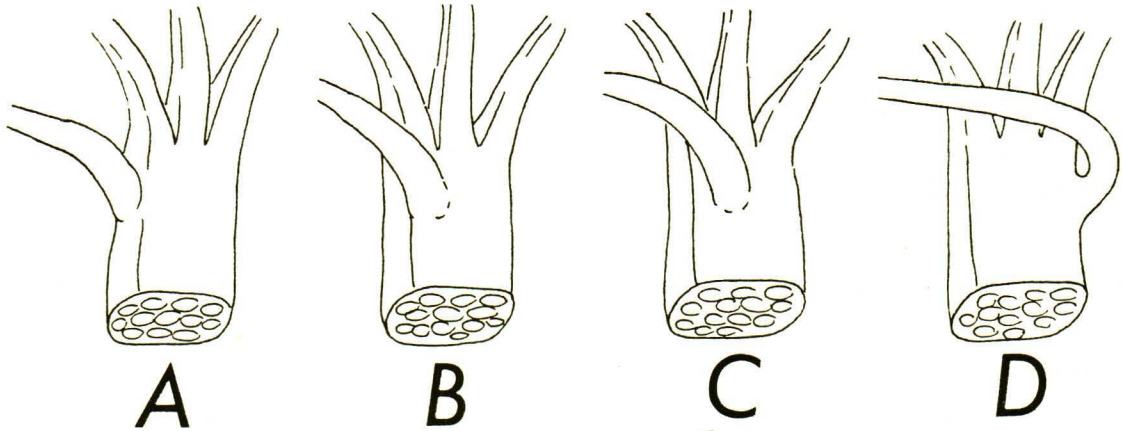


Figure 3. Diagram shows sites of origins of the recurrent motor branches from the median nerve.

- A = Lateral aspect, radial side (RL)
- B = Anterior aspect, radial side (RA)
- C = Anterior aspect, centralward (RU)
- D = Lateral aspect, ulnar side

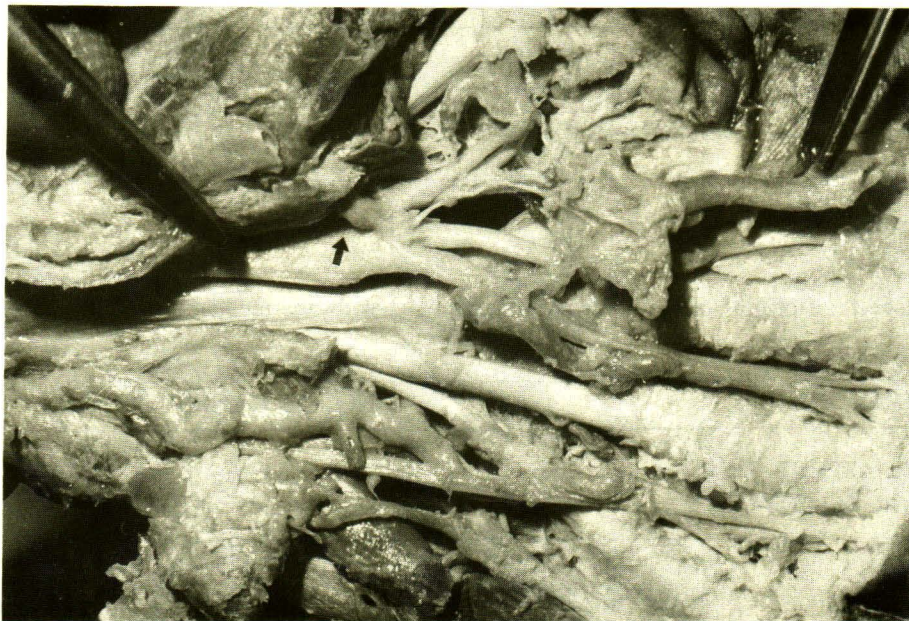

Figure 4. The recurrent motor branch (arrow) originates from the anterior aspect, centralward (RU) of the median nerve.

2. เส้นประสาทสั่งงานทางทะลุพังคีตขวางข้อมือ บริเวณใกล้ขอบด้านปลายมือ เพื่อเข้าสู่กล้ามเนื้อโคนนิ้วหัวแม่มือ (ตามรูปที่ 5 type B) พบแบบนี้ใน 47 มือ (21.96%)

ในจำนวนเหล่านี้มี 9 มือที่พบทั้งแบบแรกและแบบที่ 2 อยู่ในมือเดียวกัน จึงถูกนับรวมเข้าไปทั้งในแบบแรกและในแบบที่ 2

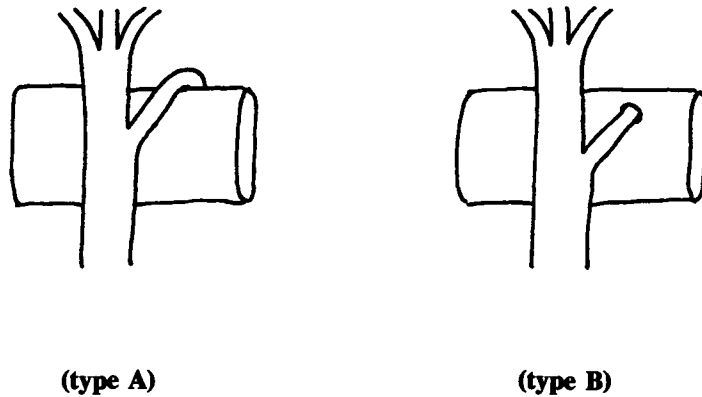


Figure 5. Diagram shows courses of the recurrent motor branches.

จุดที่แขนงเส้นประสาทสั่งงานสู่กล้ามเนื้อโคนนิ้วหัวแม่มือแยกออกจากเส้นประสาทมีเดียนที่เทียบกับพังผืดขวางข้อมือแบ่งออกได้เป็น 2 แบบ (ตามตารางที่ 4) คือ

1. เส้นประสาทสั่งงานนี้แยกออกจากเส้นประสาทมีเดียนขณะอยู่ในอุโมงค์ข้อมือ ก่อนจะเลยขอบด้านปลายมือของพังผืดขวางข้อมือออกไป (รูปที่ 6 level 1) แบบนี้พบใน 96 มือ (44.86%) ซึ่งในแบบนี้จะมีส่วนหนึ่งที่ทะลุพังผืดขวางข้อมือเข้าสู่กล้ามเนื้อโคนนิ้วหัวแม่มือ (type B) ถึง 47 มือ (21.96%) อีกส่วนหนึ่งจะอ้อมรอบขอบด้านปลายมือของพังผืดขวางข้อมือ เพื่อเข้าสู่กล้ามเนื้อโคนนิ้วหัวแม่มือ (type A) แบบนี้มีใน 52 มือ (24.30%)

จากที่กล่าวมาทั้งหมดนี้มีทั้ง 2 แบบร่วมกันคือทางทะลุและอ้อมขอบของพังผืดขวางข้อมืออยู่ 3 มือ (1.40%)

2. เส้นประสาทสั่งงานนี้แยกออกจากเส้นประสาทมีเดียน หลังจากที่เส้นประสาทมีเดียนเลยพังผืดขวางข้อมือออกไปนอกอุโมงค์ทางปลายมือแล้ว (รูปที่ 6 level 2) กรณีนี้พบ 124 มือ (57.94%) และเส้นประสาทสั่งงานในกลุ่มนี้อ้อมขอบพังผืดขวางข้อมือเข้าสู่กล้ามเนื้อโคนนิ้วหัวแม่มือทุกเส้น ไม่มีกรณีทางทะลุพังผืดขวางข้อมือเลย

สามารถสรุปรวมเป็นความแตกต่างในทางเดินของเส้นประสาทสั่งงานได้ 3 แบบ (ตารางที่ 5 และรูปที่ 7) คือ

TABLE 4. Relations of levels of origins and courses of the recurrent motor branches.

LEVEL OF ORIGIN	NO. OF HANDS (%)	COURSE	NO. OF HANDS (%)
WITHIN CARPAL TUNNEL (LEVEL 1)	96*	TYPE A	52 (24.30) ^t
	(44.86)	TYPE B	47 (21.96) ^t
DISTAL TO CARPAL TUNNEL (LEVEL 2)	124*	TYPE A	124 (57.94)
	(57.94)	TYPE B	0 (0.00)

* INCLUDE BOTH LEVEL 6 (2.80)

t INCLUDE BOTH TYPE 3 (1.40)

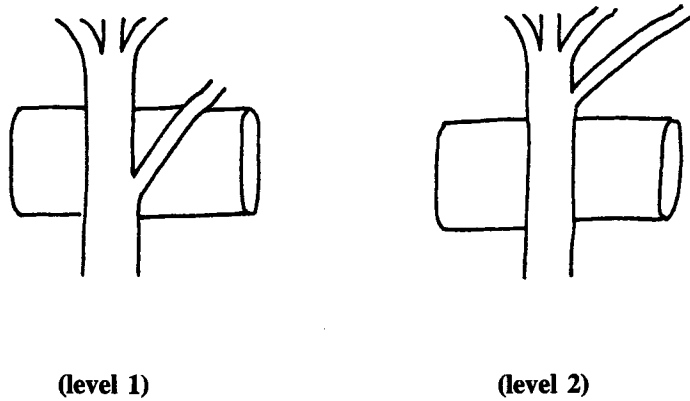
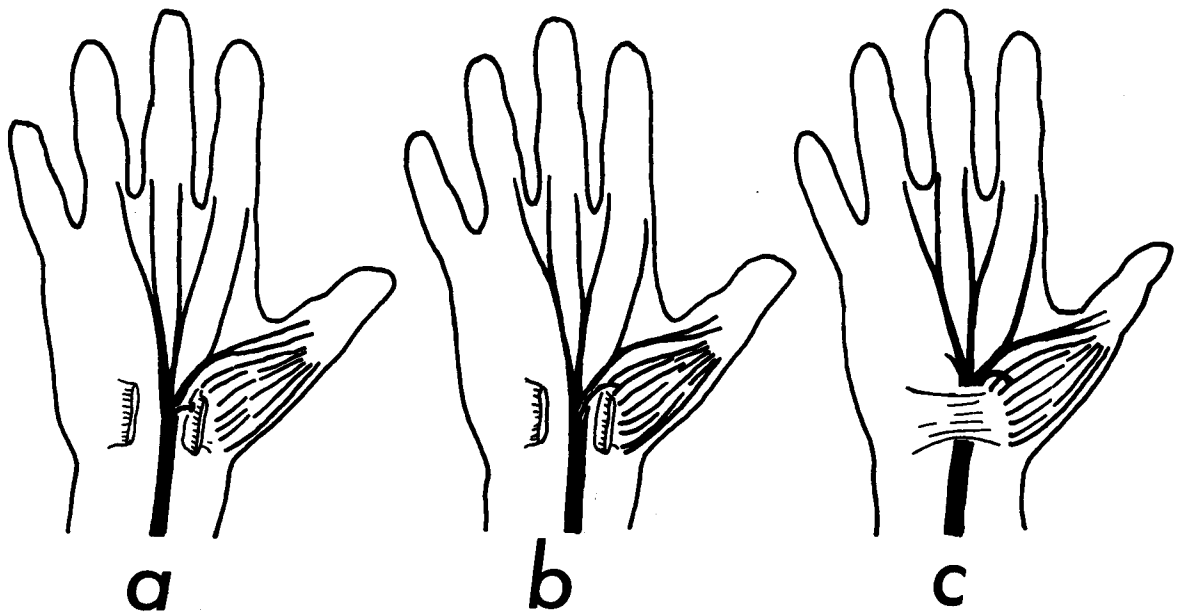
TABLE 5. Summary of types of the recurrent motor branches.

TYPE	NO. OF HANDS	%
TRANSLIGAMENOUS	47 [†]	21.96
SUBLIGAMENOUS	49*	22.90
EXTRALIGAMENOUS	118@	55.14

† INCLUDE EVERY HAND WITH TRANSLIGAMENOUS TYPE

* INCLUDE EVERY HAND WITH SUBLIGAMENOUS TYPE EXCEPT WITH TRANSLIGAMENOUS TYPE

@ EXTRALIGAMENOUS TYPE ONLY

**Figure 6.** Diagram shows levels of origins of the recurrent motor branches.**Figure 7.** Diagram shows three types of the recurrent motor branches (according to Lanz 1977)

a = Transligamentous type

b = Subligamentous type

c = Extraligamentous type

Transligamentous	47 มือ (21.96%)
Subligamentous	49 มือ (22.90%)
Extraligamentous	118 มือ (55.14%)

เมื่อแบ่งออกเป็นข้างซ้ายและขวา (ตารางที่ 6) พบว่า ในข้างซ้ายซึ่งมี 106 มือ พบเส้นประสาทสังงานแบบที่แทงทะลุพังผืดขวางข้อมือ (type B) ใน 20 มือ พบแบบที่อ้อมพังผืดขวางข้อมือ (type A) ใน 90 มือ ถ้าพิจารณาการแยกออกจากเส้นประสาทมีเดีย พบแยกออกภายในอุโมงค์ข้อมือ (level 1) ใน 42 มือ และพบแบบแยกออกเมื่อเลยออกนอกอุโมงค์ข้อมือแล้ว (level 2) ใน 66 มือ

ในข้างขวาซึ่งมี 108 มือ พบเส้นประสาทสังงานแบบที่แทงทะลุพังผืดขวางข้อมือ (type B) 27 มือ แบบที่อ้อมพังผืดขวางข้อมือ (type A) 87 มือ ถ้าพิจารณาการแยกจากเส้นประสาทมีเดียพบแยกออกภายในอุโมงค์ข้อมือ (level 1) 54 มือ และแยกออกเมื่อเลยออกนอกอุโมงค์ข้อมือแล้ว (level 2) จำนวน 58 มือ

นอกจากนี้พบความแปรปรวนที่น่าสนใจ 3 มือโดยทั้งหมดเป็นมือซ้าย มือแรกพบแขนงเส้นประสาทสังงาน

สูก้ามเนื้อโคนนิ้วหัวแม่มือในลักษณะปกติ แต่เมื่อเปิดเข้าสู่อุโมงค์ข้อมือได้พบแขนงประสาท 2 แขนงแยกออกจากเส้นประสาทมีเดียในตำแหน่งที่อยู่ก่อนถึงอุโมงค์ข้อมือ ทั้ง 2 แขนง แยกออกทางด้านเรเดียลของเส้นประสาทมีเดียและออกภายหลังจากที่แขนงเส้นประสาทรับความรู้สึกของโคนนิ้วหัวแม่มือได้แยกออกจากเส้นประสาทมีเดียแล้ว (รูปที่ 8) ทั้ง 2 แขนงแทงทะลุเข้าสู่พังผืดขวางข้อมือทั้งคู่ โดยที่แขนงที่แยกก่อนแทงเข้าสู่ก้ามเนื้อต่อไป ส่วนแขนงที่แยกออกทีหลังได้ไปรวมกับแขนงเส้นประสาทสังงานที่กล่าวถึงตอนแรก

มือที่ 2 พบแขนงประสาทย่อยแยกจากตัวเส้นประสาทมีเดีย บริเวณขอบทางด้านเรเดียลในตำแหน่งก่อนเข้าสู่อุโมงค์ข้อมือ และได้แทงทะลุตลอดความกว้างของพังผืดขวางข้อมือ แต่อยู่ก่อนข้างต้นต่อผิวหนังด้านหลังของพังผืดขวางข้อมือแล้วไปรวมกับแขนงเส้นประสาทรับความรู้สึกของนิ้วหัวแม่มือและนิ้วชี้ที่บริเวณโคนของเส้นประสาทนั้น (รูปที่ 9)

มือที่ 3 พบเช่นเดียวกับในมือที่ 2 แต่แขนงประสาทที่พบนี้วกเข้าสู่เส้นประสาทมีเดียก่อนถึงจุดที่เส้นประสาทสังงานโคนนิ้วหัวแม่มือจะแยกออกในบริเวณขอบด้านปลายมือของพังผืดขวางข้อมือ

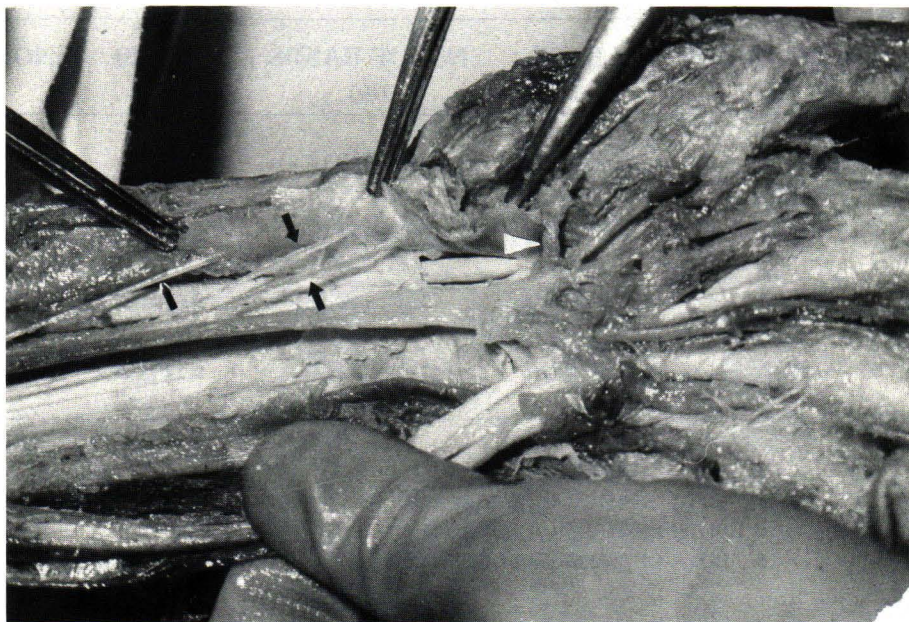


Figure 8. Two accessory motor branches of the median nerve (arrows) originate from the median nerve in the forearm. The proximal one enters the thenar muscle. The distal one enters the thenar muscle and then joins the recurrent motor branch. (white arrow head) the palmar cutaneous branch. (black arrow head)

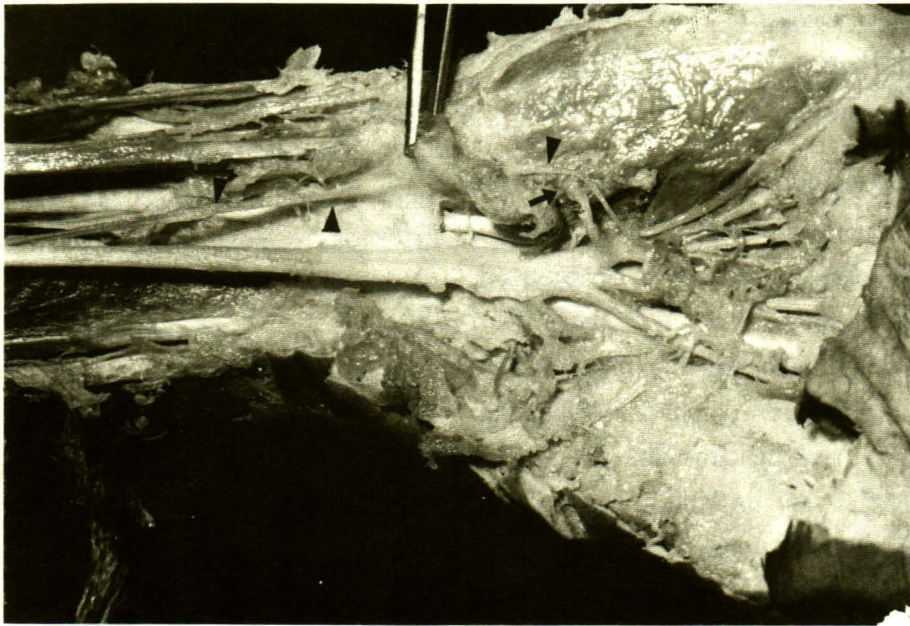


Figure 9. Accessory branch of the median nerve (arrow head) originates proximal to the carpal tunnel, pierces the thenar muscle and join the first common palmar digital nerve. The recurrent motor branch. (arrow)

TABLE 6. Levels of origins and courses of the recurrent motor branches in both hands.

SIDE	NO. OF HANDS	LEVEL	NO. OF HANDS (%)	COURSE	NO. OF HANDS (%)
LEFT	106 (49.53)	LEVEL 1	42@ (39.6)	TYPE A	90 ^t (84.9)
		LEVEL 2	66@ (62.3)	TYPE B	20 ^t (18.9)
RIGHT	108 (50.47)	LEVEL 1	54* (50.0)	TYPE A	87 ^s (80.6)
		LEVEL 2	58* (53.7)	TYPE B	27 ^s (25.0)

@ BOTH OF THEM INCLUDED 2 (1.9)

* BOTH OF THEM INCLUDED 4 (3.7)

t BOTH OF THEM INCLUDED 4 (3.8)

\$ BOTH OF THEM INCLUDED 6 (5.6)

วิจารณ์

ผลการศึกษาเส้นประสาทมีเดียในอุโมงค์ข้อมือของคนไทย พบว่ามีการผันแปรน้อยมาก โดยส่วนใหญ่เป็น

การผันแปรของเส้นประสาทสั่งงานเข้าสู่กล้ามเนื้อโคนนิ้วหัวแม่มือซึ่งตรงกับกลุ่มที่ 1 และกลุ่มที่ 2 ตามการจัดกลุ่มของ Lanz⁽⁹⁾ การแยกสูงของเส้นประสาทมีเดียเป็นแขนงเรเดียล

และอัลนาที่ขนานกัน ซึ่งตรงกับกลุ่มที่ 3 ของ Lanz⁽⁹⁾ และการรายงานของคณะผู้วิจัยอื่น ในการศึกษาค้างนี้ไม่พบ นอกจากนั้นการที่มีโครงสร้างต่าง ๆ แทรกผ่านระหว่างมัดของเส้นใยประสาทของเส้นประสาทมีเดียน^(9, 12, 15, 17, 18) ก็ไม่พบอีกเช่นกัน

ความแตกต่างในทางเดินของเส้นประสาทสังงาน สู้กล้ามเนื้อโคนนิ้วหัวแม่มือที่พบมากที่สุดสอดคล้องกับที่ Poisel⁽¹⁹⁾ และ Tountas⁽²⁰⁾ บรรยายไว้ โดยเรียกว่า Extra-ligamentous คือ แยกออกจากเส้นประสาทมีเดียนออกจากอุโมงค์ข้อมือแล้ว และแขนงเส้นประสาทสังงานวอกอ้อมขอบพังผืดขวางข้อมือทางปลายมือเข้าสู่กล้ามเนื้อ ซึ่งในแบบนี้ (55.14% จากการศึกษา 46% จากรายงานของ Poisel⁽¹⁹⁾ และ 96.7% จากรายงานของ Tountas⁽²⁰⁾) การผ่าตัดไม่ว่าโดยวิธีใดยอมให้ความปลอดภัยเท่าเทียมกัน แม้จะเปิดแผลขนาดเล็ก ๆ ที่ข้อมือแล้วใช้กรรไกรสอดไปตัดพังผืดขวางข้อมือจนตลอดความกว้างของพังผืดขวางข้อมือ⁽³⁾ ก็จะไม่ทำอันตรายใด ๆ ต่อเส้นประสาทนี้ แต่ในแบบอื่นนอกจากนี้คือแบบที่ Poisel⁽¹⁹⁾ เรียกว่าชนิด subligamentous และ Transligamentous นั้น พบรวมกันถึง 44.86% (54% จากรายงานของ Poisel⁽¹⁹⁾ และ 3.29% จากรายงานของ Tountas⁽²⁰⁾) โดยเฉพาะอย่างยิ่งถ้าเส้นประสาทสังงานแยกออกจากเส้นประสาทมีเดียนทางด้านหน้าเกือบอยู่ตรงกลางของเส้นประสาทมีเดียน (รูปที่ 3C) และมีหลายแขนง (กลุ่มที่ 2 ของ Lanz⁽⁹⁾) ด้วยแล้วการผ่าตัดในกลุ่มนี้จำเป็นต้องเปิดแผลกว้างพอตั้งแต่เหนือข้อมือผ่านข้อมือเข้าไปในฝ่ามือ^(1, 2, 4, 5, 7, 8) เพื่อให้สามารถเห็นตลอดความกว้างของพังผืดขวางข้อมือ และในขณะที่เปิดเข้าสู่อุโมงค์ข้อมือโดยตัดพังผืดขวางข้อมือนั้นต้องทำช้า ๆ อย่างระมัดระวังและให้ใกล้ตำแหน่งที่พังผืดขวางข้อมือยึดกับกระดูกข้อมือทางโคนนิ้วก้อยให้มากที่สุด^(1, 2, 5-9) และโดยเฉพาะพวก Transligamentous ในพวกนี้ต้องเลาะพังผืดขวางข้อมือที่รัดรอบเส้นประสาทออกด้วย^(1, 4, 21) แบบนี้พบมากถึง 21.96% ในความจริงเราไม่มีทางรู้ได้ว่าเส้นประสาทมีเดียนจะมีทางเดินของแขนงเส้นประสาทสังงานสู้กล้ามเนื้อโคนนิ้วหัวแม่มือเป็นแบบใด และมีทั้งหมดกี่เส้น ดังนั้นจึงจำเป็นต้องทำการผ่าตัดในแบบที่ปลอดภัยที่สุด เพื่อเลี่ยงความพิการที่จะติดตามมาของมือนั้น

แต่ข้อที่น่าสังเกตที่เป็นผลคืออีกประการหนึ่งคือ เส้นประสาทสังงานสู้กล้ามเนื้อโคนนิ้วหัวแม่มือนั้น ในการศึกษาครั้งนี้ไม่พบชนิดที่ออกจากเส้นประสาทมีเดียนในตำแหน่งที่ค่อนข้างทางด้านนิ้วก้อยเลย ดังที่ Entin⁽⁷⁾ และคณะผู้วิจัยอื่น^(9-11, 20) รายงานไว้และการที่เส้นประสาทสังงานนี้ ยาวจนคดไปทางด้านนิ้วก้อยพาดผ่านพังผืดขวางข้อมือ⁽⁶⁾ ซึ่งจะเป็นอันตรายอย่างมากได้จากการผ่าตัดนั้นก็ไม่พบ

สำหรับการพิจารณาเปรียบเทียบระหว่างมือซ้ายและมือขวา พบว่าระดับของการที่เส้นประสาทสังงานนี้แยกออกจากเส้นประสาทมีเดียน มีแนวโน้มเป็นแบบเดียวกัน แต่แนวโน้มนี้เด่นชัดกว่าในมือข้างซ้าย คือ แบบที่เส้นประสาทสังงานนี้แยกออกจากเส้นประสาทมีเดียน เมื่อเลยออกนอกอุโมงค์ข้อมือแล้วมากกว่าอีกแบบหนึ่งอย่างชัดเจน สำหรับแนวโน้มที่แขนงเส้นประสาทสังงานนี้จะแทงทะลุพังผืดขวางข้อมือก่อนจะเข้าสู่กล้ามเนื้อโคนนิ้วหัวแม่มือนั้น พบว่า ในมือทั้ง 2 ข้างมีแนวโน้มแบบเดียวกัน แต่แนวโน้มกลับเด่นชัดกว่าในมือข้างขวาซึ่งกลับกันกับในกรณีแรกที่พิจารณาไป แต่เมื่อเทียบในศพเดียวกัน พบว่า ที่เหมือนกันทุกประการ ทั้งด้านซ้ายและขวามีเพียง 14.01% เท่านั้น ข้อจำกัดของการศึกษาในศพคือไม่สามารถพิสูจน์ได้แน่ชัดว่าเส้นประสาทที่พบเป็นแขนงเส้นประสาทสังงาน ทำได้แต่เพียงชำแหละตามเส้นประสาทนั้นไปจนเข้าสู่กล้ามเนื้อเท่านั้น ซึ่งจากนั้นอาจผ่านทะลุสู่ผิวหนังเป็นเส้นประสาทรับความรู้สึกก็เป็นได้ ไม่อาจกระตุ้นเส้นประสาทด้วยไฟฟ้าเพื่อดูการหดตัวของกล้ามเนื้อได้เช่นในการผ่าตัดผู้ป่วย ดังนั้น คณะผู้วิจัยคาดว่า อาจมีแขนงเส้นประสาทสังงานบางเส้นออกจากเส้นประสาทมีเดียนในลักษณะของเส้นประสาทรับความรู้สึกของผิวหนังบริเวณโคนนิ้วหัวแม่มือ (Palmar cutaneous branch of the median nerve) แล้วเข้าสู่กล้ามเนื้อโคนนิ้วหัวแม่มือจากขอบด้านปลายมือของพังผืดขวางข้อมือแบบที่ Linburg⁽²²⁾ และ Lanz⁽⁹⁾ รายงานไว้ (รูปที่ 10) แต่ไม่ได้รวบรวมไว้ ณ ที่นี้ เนื่องจากไม่อาจพิสูจน์ได้อย่างแน่ชัดว่าเป็นเส้นประสาทสังงานดังที่กล่าวแล้ว

การพบแขนงเสริมที่ออกจากเส้นประสาทมีเดียนก่อนลอดเข้าสู่อุโมงค์ข้อมือนั้น กรณีแรกคล้ายกับที่ Ogden⁽²³⁾ รายงานไว้ ส่วนกรณีที่ 2 และ 3 คล้ายกับในรายงานของ Lanz⁽⁹⁾

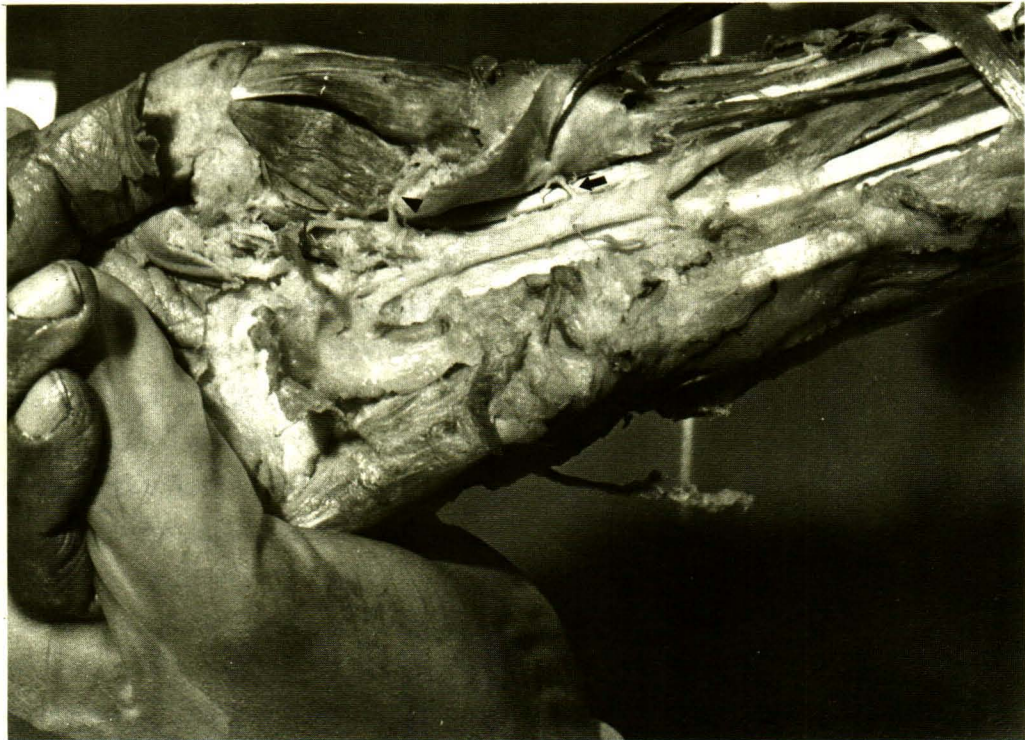

Figure 10. The palmar cutaneous branch (arrow) originates just only proximal to the carpal tunnel. The recurrent motor branch. (arrow head)

สรุป

เส้นประสาทมีเดียในบริเวณอุโมงค์ข้อมือของคนไทยมีความผันแปรค่อนข้างน้อย แต่อย่างไรก็ตามการผ่าตัดในบริเวณนี้จำเป็นต้องเปิดแผลกว้างพอและตัดพังผืดขวางข้อมือที่จุดยึดเกาะด้านนิ้วก้อยเสมอในผู้ป่วยทุกคน เนื่องจากความผันแปรของเส้นประสาทส่งงานสู่กล้ามเนื้อโคนนิ้วหัวแม่มือ อาจทำให้เส้นประสาทรู้อยู่ในตำแหน่งที่เสี่ยงอันตรายได้ง่าย

อ้างอิง

1. Eversmann WW Jr. Entrapment and compression neuropathies. In : Green DP, ed. Operative Hand Surgery. 2nd ed. New York : Churchill Livingstone, 1988. 1423-78
2. Milford L. Carpal tunnel and ulnar tunnel syndromes and stenosing tenosynovitis. In : Crenshaw AH, ed. Campbell's Operative Orthopaedics 7th ed. Washington DC:CV Mosby, 1987. 459-68

กิตติกรรมประกาศ

คณะผู้วิจัยขอขอบคุณ หัวหน้าภาควิชาและอาจารย์ทุกท่านในภาควิชากายวิภาคศาสตร์ที่ให้การสนับสนุนการทำวิจัยนี้

งานวิจัยนี้ได้รับเงินสนับสนุนจาก เงินทุนวิจัยรัชดาภิเษกสมโภช คณะแพทยศาสตร์ จุฬาลงกรณ์มหาวิทยาลัย

3. Turek SL. The wrist. In : Orthopaedics Principles and Their Application. 4th ed. London : JB Lippincott, 1984. 1083-108.
4. Pulvertaft RG. Entrapment neuropathies in the upper limb. In : Pubertaft RG, ed. Operative Surgery. Fundamental International Techniques : The Hand. London : Botterwarths, 1977. 258-74
5. Smith JR, Graham WP. Nerves. In : Kilgore ES Jr, Graham WP, eds. The Hand : Surgical and Nonsurgical Management. Philadelphia : Lea & Febiger, 1977. 211-47

6. Entin MA. Carpal tunnel syndrome and its variants. *Surg Clin North Am* 1986 Oct;48(5):1097-111
7. Mannerfelt L, Hybbinette CH. Important anomaly of the thenar motor branch of the median nerve. *Bull Hosp Joint Dis* 1972 Apr;33(1):15-21
8. Hall MG Jr. Carpal tunnel syndrome In : Cowen NJ, ed. *Practical Hand Surgery*. Chicago : Symposia Specialists, 1980. 217-24
9. Lanz U. Anatomical variation of the median nerve in the carpal tunnel. *J Hand Surg* 1977 Jan; 2(1):44-53
10. Werschkul JD. Anomalous course of the recurrent motor branch of the median nerve in a patient with carpal tunnel syndrome. *J Neurosurg* 1977 Jul;47:113-4
11. Graham WP. Variations of the motor branch of the median nerve at the wrist. *Plast Reconstruct Surg* 1973 Jan; 51(1):90-1
12. Eiken O, Carstam N, Eddeland A. Anomalous distal branching of the median nerve: case reports. *Scan J Plast Reconstruct Surg* 1971;5(2) : 149-52
13. Kessler I. Unusual distribution of the median nerve at the wrist. *Clin Orthop* 1969 Nov-Dec;67: 124-6
14. Spinner M. *Injuries to the Major Branches of the Peripheral Nerves of the Forearm*. Philadelphia: W.B.Saunders, 1972.
15. Schltz RJ, Endler PM, Huddleston HD. Anomalous median nerve and an anomalous muscle belly of the first Lumbrical associated with carpal-tunnel syndrome. *J Bone Joint Surg* 1973 Dec; 55-A (8):1744-6
16. Winkelman NZ, Spinner M. A variant high sensory branch of the median nerve to the third web space. *Bull Hosp Joint Disp* 1973 Oct;34(2):161-6
17. Crandall RC, Hamel AL. Bitartie median nerve at the wrist. *J Bone Joint Surg* 1979 Mar;61-A (2):311
18. Baruch A, Hass A. Anomaly of the median nerve, (letter to the editor.) *J Hand Surg* 1977 Jul; 2(4) : 331-2
19. Poisel S. Ursprung and Verlauf des R.muscularis des Nervus digitalis palmaris communis 1 (N. medianus). *Chir Praxis* 1974;18:471-4
20. Tountas CP, Bihrlle DM, MacDonald CJ, Bergman RA. Variations of the median nerve in the carpal canal. *J Hand Surg* 1987 Sep;1295:708-12
21. Pfeiffer KM, Nigst H. Ungewöhnliche Befunde bei der Carpal tunnelaoperation. *Handchirurgie* 1973;5:99-103
22. Linburg RM, Albright JA. An anomalous branch of the median nerve. *J Bone Joint Surg* 1970 Jan; 52-A (1):182-3
23. Ogden JA. An unusual branch of the median nerve. *J Bone Joint Surg* 1972 Dec; 54-A (8):1779-81