

กระเพาะอาหารแตกทะลุในทารกแรกคลอด

วิเชษฐ์ นัทรวิริยะเจริญ*

สุทธิพร จิตต์มิตรภาพ*

Chatwiriya Charoen W, Chittmitrapap S. Neonatal gastric rupture. Chula Med J 1989 Jul; 33(7): 549-555

Rupture of the stomach in a neonate is an uncommon condition which requires early diagnosis and treatment in order to survive. A case of 6 day old newborn with gastric rupture is presented with the review of reports in the recent literature. The etiology is still unknown but all the possible causes are discussed. It is noteworthy that early banana feeding is a unique in Thailand.

Reprint request : Chittmitrapap S, Department of Surgery, Faculty of Medicine, Chulalongkorn University, Bangkok 10330, Thailand.

Receive for publication. May 29, 1989.

ภาวะแพะอาหารแตกทะลุในทารกแรกคลอด มีรายงานจากต่างประเทศประมาณ 200 ราย⁽¹⁾ สำหรับประเทศไทยแม้จะมีเพียง 3 รายงานที่กล่าวถึง⁽²⁻⁴⁾ แต่ก็เชื่อว่าเกิดขึ้นไม่น้อย โดยเฉพาะศัลยแพทย์ตามต่างจังหวัดมักประสบปัญหานี้ จากการวิเคราะห์พบว่าความเชื่อและความเข้าใจที่ผิดในการให้อาหารเสริมแก่ทารกแรกคลอดเป็นปัจจัยเสริมที่สำคัญในการทำให้เกิดภาวะนี้ในประเทศไทย ภาวะภาวะแพะอาหารแตกทะลุในทารกแรกคลอดพบในโรงพยาบาลจุฬาลงกรณ์ 4 รายในช่วงระยะเวลา 5 ปี บทความนี้ได้รายงานถึงผู้ป่วยเพศหญิง 1 ราย อายุ 6 วัน ที่มีภาวะแพะอาหารแตกทะลุ โดยมีประวัติได้รับการบ่อนกกล้วยตั้งแต่อายุ 2 วัน เพื่อให้เป็นแนวทางในการศึกษาลักษณะทางคลินิก วิธีการวินิจฉัย การดูแลรักษา และสรุปความเข้าใจเกี่ยวกับพยาธิสรีรวิทยาในภาวะนี้

รายงานผู้ป่วย

ผู้ป่วยเด็กหญิงไทยอายุ 6 วัน บ้านอยู่แขวงหัวตะเข้ เขตหนองจอก กรุงเทพมหานคร มาโรงพยาบาลเป็นครั้งแรก (11 พฤษภาคม 2532)

อาการสำคัญ

ไข้ ชีพลง และท้องอืดมากมา 1 วัน

ประวัติเจ็บป่วยปัจจุบัน

- คลอดที่บ้าน ใช้ด้ายเย็บผ้าผูก และไม้รวกตัดสะดือ หลังคลอดแข็งแรงดี นอกจากสายสะดือมีเลือดซึม จึงได้พาไป ร.พ.ลาดกระบัง แพทย์ผูกสายสะดือให้ใหม่และฉีดยากันบาดทะยักให้
- อายุ 2 วัน มารดาเริ่มบ่อนกกล้วยบดเสริมนมกระป๋อง ครั้งละครึ่งลูก วันละ 2 ครั้ง ทานได้ท้องไม่อืด อุจจาระปกติ 2-3 ครั้ง/วัน
- อายุ 4 วัน สังเกตว่าเด็กตัวเหลืองและท้องอืดเล็กน้อย ไม่อาเจียน ถ่ายอุจจาระเป็นก้อนแข็ง จึงงดกล้วยบดให้ทานแต่นม หลังจากนั้นตัวเหลืองและท้องอืดมากขึ้น มีไข้ ชีพลง และไม่ถ่ายอุจจาระ แต่ไม่มีอาเจียน จึงพามา ร.พ.จุฬาลงกรณ์ เมื่ออายุ 6 วัน

ประวัติครอบครัว

- บิดาอายุ 42 ปี อาชีพเป็นยาม

- มารดาอายุ 33 ปี อาชีพแม่บ้าน ไม่ได้รับการฝากครรภ์
- เป็นบุตรคนที่ 5/5 พี่สาว 4 คน คลอดที่ ร.พ.จุฬาฯ ทุกคนได้รับกล้วยบดตั้งแต่อายุ 4 วัน และปัจจุบันแข็งแรงดี

การตรวจร่างกาย

Vital signs : BT 39°C BP 94/58 mmHg RR 32/min PR 136/min

ลักษณะทั่วไป : น้ำหนัก 3,050 กรัม, acutely ill, toxic, lethargy, jaundice, moderate dehydration.

ศีรษะ หู ตา คอ จมูก : sunken anterior fontanell and eye balls, icteric sclera, not pale

ปอดและทรวงอก : ปกติ

หัวใจ : ปกติ

การตรวจหน้าท้อง : พบท้องอืดมากและมีการแข็งตึง (guarding) ทั่ว ๆ ไป สังเกตเห็น superficial vein ที่ผนังหน้าท้องโป่งพองกว่าปกติ คลำตับและม้ามไม่ได้

แขนและขา : อยู่ในเกณฑ์ปกติ

ตรวจทวารหนัก : อุจจาระสีเหลืองเหลวเล็กน้อย ไม่มี burst ของอุจจาระ ไม่พบก้อนผิดปกติ

การตรวจทางห้องปฏิบัติการ

- ฮีโมโกลบิน 19.2 กรัม % เกร็ดเลือดจำนวนปกติ
- เม็ดเลือดขาว 5,400 นิวโทรฟิล 44% ลิมโฟไซต์ 56%
- ไม่ได้ตรวจปัสสาวะ เพราะยังไม่ถ่ายปัสสาวะ
- อิเล็กโตรไลต์ โซเดียม 133 mEq/L โปตัสเซียม 7.6 mEq/L ไบคาร์บอเนต 18 mEq/L คลอไรด์ 103 mEq/L
- น้ำตาลในเลือด 90 mg % BUN 30 mg % ระดับ bilirubin 16 mg %

การวินิจฉัยแยกโรค

จากอาการและการตรวจพบ แสดงให้เห็นว่าเด็กท้องอืดมากและมีลักษณะเยื่อช่องท้องอักเสบ ซึ่งเมื่อได้ประวัติของการให้กล้วยตั้งแต่อายุ 2 วันหลังคลอด ทำให้นึกถึงว่าเด็กมีภาวะภาวะแพะอาหารแตกทะลุ การวินิจฉัยแยกโรคได้แก่ภาวะ necrotizing enterocolitis แต่มีข้อโต้แย้งที่เด็กนั้นคลอดปกติ น้ำหนักแรกคลอดไม่ต่ำซึ่งมักเป็นสาเหตุนำ

เด็กทานนมและอาหารดีมาตลอด ไม่มีอาการถ่ายเป็นมูกเลือด ทำให้คิดถึงน้อยลง โรค Hirschsprung ที่มี enterocolitis ก็อาจให้อาการเช่นนี้ แต่เด็กมักมีประวัติไม่ถ่ายขี้เทาหรือถ่ายขี้กว่าปกติ มีประวัติท้องอืดมาก่อน และระยะที่มี enterocolitis มักมีอุจจาระเหลวกลิ่นเหม็น ซึ่งก็ไม่เข้ากับรายนี้

การตรวจพิเศษเพิ่มเติม

ได้นำเด็กไปถ่ายภาพรังสีของช่องท้อง (Acute abdomen series) ดังแสดงในภาพที่ 1 A และ 1 B พบเงาอากาศผิดปกติภายนอกไส้ (free air) ทั้งในภาพนอนหงาย ซึ่งเห็นเงาอากาศเป็นรูปกลมขนาดใหญ่และเห็นเงาของ falciform ligament เป็นลักษณะจำเพาะของ free air เรียกว่า Football sign และท่าหัวตั้งแสดงให้เห็นเงาอากาศ

ใต้กระบังลม นอกจากนี้ยังพบเงาก่อนผิดปกติทางด้านซ้าย ส่วนบนของช่องท้อง มีลักษณะเป็นก้อนของ food particles ไม่พบเงาอากาศในกระเพาะอาหารเช่นที่ควรจะพบโดยทั่วไป และพบว่ามือน้ำภายในช่องท้องเพิ่มขึ้นมากกว่าปกติ

การวินิจฉัย

กระเพาะอาหารแตกทะลุ ร่วมกับเยื่อช่องท้องอักเสบ และมีสิ่งแปลกปลอม (อาหาร) คั่งค้างในกระเพาะอาหาร

การรักษาเบื้องต้น

ได้ให้การรักษาโดยดน้ำและอาหารทางปาก ใส่สาย nasogastric ซึ่งพบ content เป็นสีเหลืองเป็นก้อน

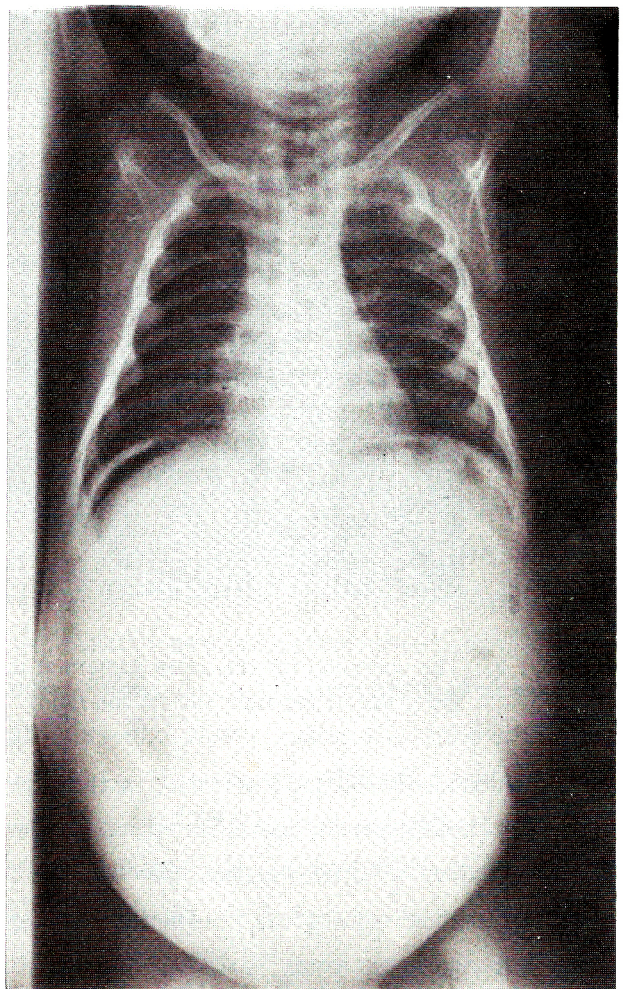
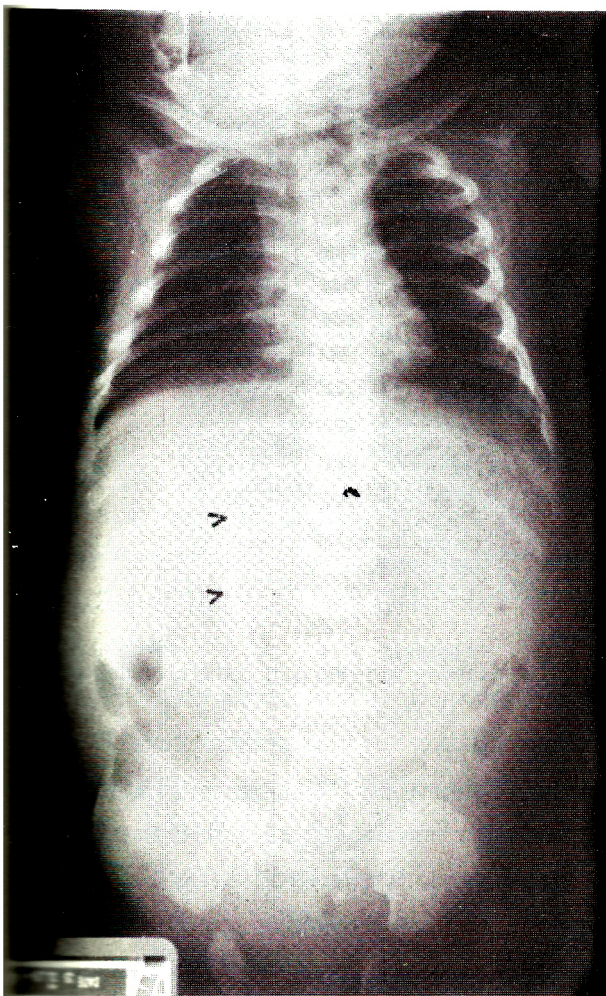


Figure 1. Acute abdomen series A. (supine) demonstrates free gas shadow at midpart of abdomen with characteristics of football sign. (the arrow shows the shadow of falciform ligament) B. (upright) shows free air under dome of diaphragm. Both A and B demonstrate abnormal mass containing food particles at the left upper quadrant of abdominal cavity.

อยู่ ๆ เหมือนเศษอาหารไม่ย่อย ไม่มีเลือดปน พร้อมกันนั้น ได้ให้น้ำเกลือแก้ไขภาวะขาดน้ำ ร่วมกับการให้ยาปฏิชีวนะ หลังจากนั้น 2 ชม. เมื่อผู้ป่วยอยู่ในภาวะดีขึ้น จึงรีบนำไปผ่าตัด

การผ่าตัด

ทำการผ่าตัดและตัดกล้ามเนื้อ rectus โดยเปิดแผลหน้าท้องตามขวางเหนือสะดือ (transverse supraumbilical incision) พบรอยแตกที่ส่วนโค้งใหญ่ (greater curvature) ด้านหน้าบริเวณกลางกระเพาะอาหาร ยาวประมาณ 10 ซม. มีเศษชิ้นกล้วยที่ยังไม่ได้ย่อยอยู่ในกระเพาะ และส่วนนอกกระเพาะกระจายอยู่ในช่องท้องด้านซ้ายส่วนบนจำนวนมาก

(รูปที่ 2) มี fibrin ทั่ว ๆ ไปในลำไส้ส่วนอื่นและมีน้ำขุ่น ๆ กระจายไปในช่องท้อง อวัยวะอื่นอยู่ในเกณฑ์ปกติ

ได้ส่งน้ำภายในช่องท้องเพื่อตรวจและเพาะเชื้อ หลังจากนั้นทำการล้างเอาเศษกล้วยทั้งนอกและในกระเพาะออกจนหมด แล้วตัดส่วนขอบแผลที่แตกทะลุของกระเพาะอาหารออก ก่อนเย็บปิดรอยแตกด้วย Chromic catgut และไหมดำ เป็นลักษณะ 2 ชั้น ล้างภายในช่องท้องด้วยน้ำเกลืออุ่นจนสะอาด แล้วเย็บปิดแผลหน้าท้องตามลำดับชั้น โดยไม่ได้ใส่ท่อระบาย (Drain) และไม่ได้ทำ Gastrostomy เพราะพิจารณาแล้วเห็นว่ากระเพาะที่เหลือมีขนาดเล็กมาก แต่ได้คาสาย nasogastric ไว้โดยจัดส่วนปลายให้อยู่ในกระเพาะอาหารตรงตำแหน่งที่เหมาะสม

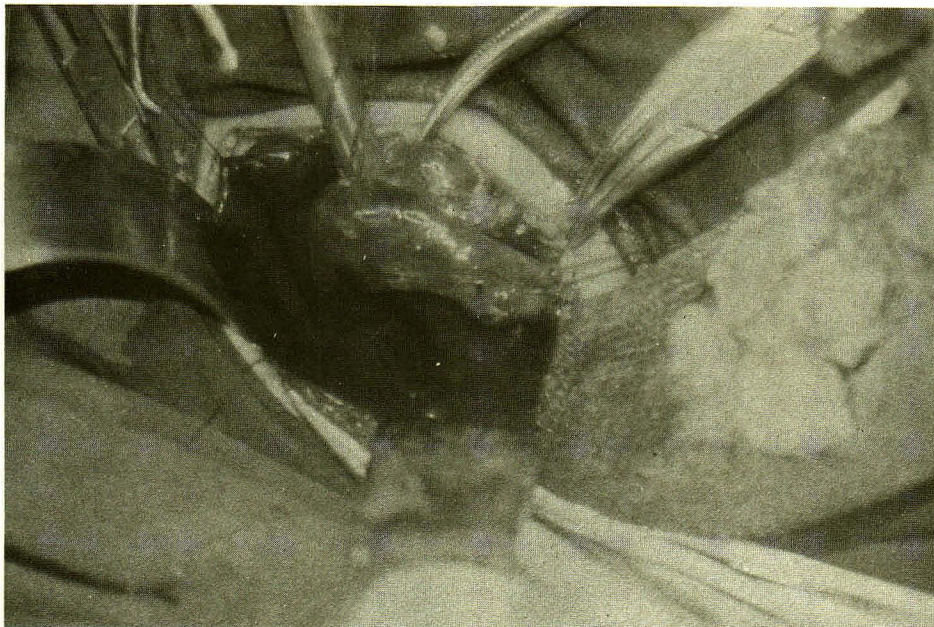


Figure 2. The operation reveals linear rupture at the greater curvature of stomach with banana contents (on the gauze at the right side of the field).

หลังผ่าตัด ได้ดื่มน้ำและอาหารทางปาก ให้ยาปฏิชีวนะ ให้น้ำเกลือทดแทนในปริมาณที่เหมาะสมและแก้ไขภาวะดุลย์กรดต่าง ผู้ป่วยกลับคืนสภาพปกติ โดยไม่มีข้อแทรกซ้อนในระยะแรก แต่ในวันที่ 7 หลังผ่าตัด ตรวจพบว่ามี gastrocutaneous fistula ซึ่งได้ให้การรักษาแบบประคับประคองซึ่ง fistula ปิดเองหลังจากนั้น

วิจารณ์

จากลักษณะทางคลินิกของผู้ป่วยรายนี้ สามารถให้

การวินิจฉัยได้อย่างถูกต้อง โดยอาศัยจากสิ่งที่ตรวจพบและประวัติของการบ่อนกล้วยตั้งแต่อายุ 2 วัน ซึ่งน่าจะมีการแตกทะลุของกระเพาะอาหารตั้งแต่อายุได้ 4 วัน เมื่อเด็กมีอาการท้องอืดขึ้น แต่เมื่อมาพบแพทย์เมื่ออายุ 6 วัน มีลักษณะของการติดเชื้อรุนแรงร่วมด้วย จากอาการไข้ตัวเหลือง และซีมีลงภาพรังสีในผู้ป่วยประเภทนี้เป็นสิ่งที่ช่วยยืนยันการวินิจฉัยได้เป็นอย่างดีว่ามีการแตกทะลุของอวัยวะในช่องท้อง ซึ่งตำแหน่งน่าจะเป็นกระเพาะอาหาร นอกจากนี้ยังแสดงถึงเงาผิดปกติในกระเพาะอาหาร ซึ่งก็ได้แก่ food particles หรือกล้วยนั่นเอง

ครอบครัวผู้ป่วยรายนี้ มีเศรษฐกิจฐานะยากจน และแม่จะอยู่ในกรุงเทพฯ ก็อยู่ในเขตที่ผู้คนมีฐานะยากจน จากภาวะทางเศรษฐกิจดังกล่าวกับการขาดความรู้ความเข้าใจเกี่ยวกับการให้อาหาร จึงใช้วิธีให้อาหารโดยใช้กล้วยและนมขันทวนเป็นหลัก เป็นผลให้ผู้ป่วยเกิดภาวะกระเพาะอาหารแตกดังกล่าว ซึ่งก็นับว่าโชคดีสำหรับเด็กในครอบครัวอีก 4 รายที่เป็นพี่ของผู้ป่วย ซึ่งได้รับการเลี้ยงดูเช่นเดียวกันแต่รอดพ้นจากชะตากรรมดังกล่าว นอกจากนี้ยังแสดงให้เห็นสิ่งที่ผิดปกติอีกคือ ไม่มีการฝากครรภ์รวมทั้งการคลอด ยังอาศัยหมอดำแย ใช้ไม้รวกตัดสายสะดือ ซึ่งวิธีการดังกล่าวพบน้อยลงอย่างมากในสภาพสังคมไทย ยกเว้นในเขตชนบททุรกันดาร

จากการรวบรวมประวัติผู้ป่วยที่เข้ามารับการรักษาในโรงพยาบาลจุฬาลงกรณ์พบภาวะนี้ 4 รายในช่วง 5 ปี (พ.ศ. 2527-2532) ซึ่งนับว่าไม่บ่อยนัก แต่ตามที่ได้กล่าวมาแล้วว่า ภาวะนี้เป็นที่รู้จักสำหรับศัลยแพทย์ในต่างจังหวัดทั่วไป ทำให้หน้าเชื่อว่าคงมีจำนวนไม่น้อย แต่ไม่ได้รับการบันทึก เหตุผลก็คงเนื่องจากภาวะนี้เป็นภาวะฉุกเฉิน ซึ่งต้องได้รับการรักษาโดยการผ่าตัด ศัลยแพทย์ประจำโรงพยาบาลในต่างจังหวัดจึงได้ทำการรักษาโดยรีบด่วน โดยไม่ได้ส่งต่อผู้ป่วย โรงพยาบาลจุฬาลงกรณ์ก็นับเป็นโรงพยาบาลโรงเรียนแพทย์ตั้งอยู่ในเขตกรุงเทพมหานคร ซึ่งประชาชนส่วนใหญ่เริ่มมีความรู้ในการให้อาหารแก่ทารกแรกคลอดมากขึ้น ทำให้จำนวนผู้ป่วยไม่มากดังกล่าวแล้ว

อภิปราย

กระเพาะอาหารแตกทะลุในทารกแรกคลอด พบได้ไม่บ่อยนัก พบรายงานครั้งแรกในวารสารต่างประเทศในปี ค.ศ.1826 โดย Siebold และปรากฏในวารสารต่างประเทศจนถึงปัจจุบันประมาณ 200 ราย จากการทบทวนรายงานของต่างประเทศพบภาวะนี้บ่อยในทารกแรกคลอดอายุ 2-7 วัน โดยเฉลี่ย 80% จะมีอายุน้อยกว่า 5 วัน เป็นเด็กคลอดก่อนกำหนดถึง 40%⁽¹⁾ และส่วนมากมีน้ำหนักแรกคลอดน้อย มักพบมีภาวะเครียดทั้งของมารดาและทารกทั้งในช่วงก่อนคลอด และระหว่างการคลอดและภาวะเครียดหลังคลอดของทารก พบในเพศชายมากกว่าเพศหญิง^(1,5,6)

ภาวะนี้มีรายงานในประเทศไทยครั้งแรกเมื่อปี พ.ศ. 2504⁽²⁾ และต่อมาในปี พ.ศ. 2517 ในขณะที่พบว่ามีลักษณะแตกต่างไปจากรายงานของต่างประเทศคือ น้ำหนักแรกคลอดมากกว่า 2,500 กรัมทุกราย และมีประวัติของการบ้วนกล้วยเป็นอาหารหลังคลอด อัตราการรอดชีวิตในระยะปี พ.ศ. 2517 มีเพียง 15-20%^(3,4)

การวินิจฉัยอาศัยจากประวัติ ซึ่งในประเทศไทย การให้กล้วยเป็นอาหารในระยะหลังคลอดใหม่ ๆ บ่งชี้ให้สงสัย ร่วมกับสภาพท้องอืดขึ้นอย่างรวดเร็วและอาการเลวลง มักไม่ค่อยพบอาการอาเจียน อาการไข้ ตัวเหลือง ซีมลง แสดงถึงการติดเชื้ออย่างรุนแรง อาจพบว่าทารกหายใจลำบากเนื่องจากท้องอืดมากจากการมีลมในช่องท้อง การตรวจร่างกายนอกจากจะพบท้องอืด แล้วยังพบลักษณะผนังหน้าท้องแข็งเกร็งแสดงว่ามีเยื่อช่องท้องอักเสบแตกต่างไปจากสภาวะลำไส้อุดตันทั่วไป ภาพถ่ายรังสี acute abdomen ช่วยยืนยันการวินิจฉัย โดยแสดงให้เห็นเงาอากาศผิดปกติ (Free air) แสดงว่ามีการแตกทะลุของกระเพาะอาหารหรือลำไส้ในช่องท้อง และมักแสดงให้เห็นเงาผิดปกติของอาหารหรือกล้วยในกระเพาะอาหาร วินิจฉัยแยกโรคจากลำไส้ทะลุจาก necrotizing enterocolitis ลำไส้อุดตันแต่กำเนิด ร่วมกับการแตกทะลุ และการมีลมในช่องท้อง (pneumoperitoneum) โดยไม่มีการแตกทะลุของลำไส้ ซึ่งอาจพบได้ในเด็กทารกที่ได้รับการช่วยหายใจ โดยเครื่องช่วยหายใจที่มีความดันสูง⁽⁷⁾

การรักษาต้องได้รับการผ่าตัดโดยรีบด่วน หลังจากแก้ไขภาวะขาดน้ำและการเสียดุลย์กรดต่างแล้ว ร่วมกับการให้ยาปฏิชีวนะเพื่อต่อต้านการติดเชื้อ

ตำแหน่งที่มีการแตกทะลุ พบว่า 70-90% เป็นที่ด้านหน้าของกระเพาะอาหารส่วนโค้งใหญ่ (greater curvature) ขนาดต่าง ๆ กัน ตั้งแต่ 0.5-10 ซม.^(1,5) ขอบแผลไม่เรียบ และพบว่าชั้นกล้ามเนื้อฉีกขาดมากกว่าชั้น mucosa และ submucosa ร่วมกับการมี fibrin ปกคลุมทั่ว ๆ ไป⁽⁶⁾ มีจำนวนน้อยที่แตกทะลุเป็นรูเล็กและแผลแตกทะลุมีการปิดเอง (sealed perforation) หลักการผ่าตัดก็คือเย็บปิดรอยแตกหลังจากเอาเศษอาหารออกทั้งหมด และตรวจดูสภาพบริเวณ gastric outlet ว่าไม่มีการอุดตัน แล้วล้างทำความสะอาดช่องท้อง อาจทำ gastrostomy ร่วมด้วย เพื่อช่วย decompress กระเพาะอาหารหลังผ่าตัด หรืออาจใส่สาย nasogastric ทิ้งไว้เพื่อวัตถุประสงค์เดียวกัน แบบหลังต้องการการดูแลสาย nasogastric หลังผ่าตัดอย่างใกล้ชิด เพื่อให้มีการอุดตัน

ในกรณีที่กระเพาะอาหารแตกเสียหายมาก หรือมีบางส่วนเน่าตาย อาจต้องตัดทิ้งแล้วทำ double barrelled enterostomy บางครั้งถ้าต้องตัดกระเพาะทิ้งทั้งหมด อาจต้องนำลำไส้ใหญ่มาทดแทนกระเพาะภายหลัง⁽⁸⁾

ภาวะแทรกซ้อนหลังผ่าตัดได้แก่ แผลติดเชื้อ ภาวะอักเสบในช่องท้อง การแตกทะลุซ้ำในตำแหน่งอื่น ๆ (จาก

เศษอาหารหรือกลัวยที่ค้างอยู่ในลำไส้ส่วนอื่น ๆ) และ Enterocutaneous fistula⁽⁹⁾

การพยากรณ์โรค ขึ้นอยู่กับความรวดเร็วในการวินิจฉัยและรักษา รวมทั้งน้ำหนักของทารก และสภาวะหรือโรคที่เกิดร่วมอื่น ๆ (associated anomalies) ในทารกนั้น ๆ ระยะเวลาหลังพบอัตราตายประมาณ 25-32%^(5,6)

สาเหตุของการแตกทะลุนี้ไม่เป็นที่ทราบแน่ชัด แต่ก็มีผู้ตั้งสมมุติฐานไว้ต่าง ๆ กันดังนี้

1. ความผิดปกติของผนังชั้นกล้ามเนื้อแต่กำเนิด⁽¹⁾ เริ่มจาก Herbut (ค.ศ. 1943) สันนิษฐานว่าผนังกล้ามเนื้อมีความอ่อนแอผิดปกติ ซึ่ง Kneiszle (ค.ศ. 1962) ได้ศึกษาและรายงานว่ามีช่องว่างระหว่างกล้ามเนื้อที่มาประสานกันของกระเพาะอาหารของทารกภาวะนี้ แต่ Shaw และคณะ (ค.ศ. 1965) ชี้ให้เห็นว่าทารกที่ตรวจพบว่าผนังชั้นกล้ามเนื้อดูเหมือนขาดหายไป เนื่องจากการหดตัวของผนังชั้นนี้ เมื่อเกิดการแตกขึ้น ทำให้สมมุติฐานนี้มีผู้เชื่อถือน้อยลงในระยะต่อมา

2. กระเพาะอาหารยืดขยายมากเกินไป เกิดภาวะ overdistension ซึ่งควรจะเกิดร่วมกับมีการอุดตันที่บริเวณทางออกจากกระเพาะอาหาร (gastric outlet obstruction) เป็น mechanical disruption⁽⁶⁾

3. การขาดเลือดมาเลี้ยงกระเพาะอาหาร (Ischemic factor) เกิดคล้ายกับการเกิด necrotizing enterocolitis คือ เมื่อทารกมีภาวะขาดออกซิเจน (Hypoxia, Anoxia) เลือดที่มาเลี้ยงอวัยวะในช่องท้อง (splanchnic blood flow) จะลดลงเพื่อเพิ่มเลือดไปเลี้ยงสมองและอวัยวะที่สำคัญกว่า กระเพาะอาหารก็มีการขาดเลือดมาเลี้ยงด้วยเช่นกัน

Touloukian (ค.ศ. 1973)⁽¹⁰⁾ สนับสนุนสมมุติฐานนี้ โดยศึกษาทารกที่มีภาวะนี้แล้วพบว่าทุกรายมีประวัติที่เกี่ยวข้องกับการขาดออกซิเจน ในระหว่างหรือหลังการคลอด รวมทั้งรวบรวมรายงานต่าง ๆ พบว่าทารกหรือมารดาส่วนมากมีภาวะเครียดเกิดขึ้นในระหว่างการคลอด ทั้งยังได้สังเกตจากการผ่าตัดว่ากระเพาะอาหารมีลักษณะ cyanosis ซึ่งบางรายพิสูจน์ได้จากการตรวจชิ้นเนื้อทางพยาธิวิทยา และได้ชี้ให้เห็นว่าไม่มีการอุดตันที่ทางออกของกระเพาะอาหาร

นอกจากสมมุติฐานทั้ง 3 แล้ว ยังมีข้อคำนึงเกี่ยวกับปัจจัยเสริม ซึ่งน่าจะเกี่ยวข้องกับการแตกทะลุของกระเพาะอาหารในทารกแรกคลอดอีก คือ

1. กลไก Hypothalamic-pituitary-adrenal ซึ่ง

เกิดในระยะ stress และการติดเชื้อ มีส่วนช่วยให้เกิด adrenocortical hormone เพิ่มมากขึ้น ทำให้กระเพาะอาหารมีโอกาสทะลุมากขึ้น⁽¹¹⁾

2. Direct trauma เช่นจากการใส่สาย nasogastric ระหว่างการช่วยชีวิต การช่วยหายใจแก่ทารกหลังคลอดใหม่ ๆ

3. การอุดตันของทางออกของกระเพาะอาหารหรือส่วนที่ต่ำกว่าเช่น pyloric stenosis หรือ duodenal atresia อาจทำให้ความดันในกระเพาะอาหารสูงขึ้น ซึ่งความดันประมาณ 150-300 มม.ปรอท พบว่าทำให้กระเพาะอาหารในทารกแรกคลอดแตกได้⁽¹⁾

4. ภาวะกรดสูงในกระเพาะอาหาร ซึ่งมีการพบว่าในทารกแรกคลอดกรดในกระเพาะสูงมากจนระดับเท่าผู้ใหญ่เมื่ออายุ 2-4 วัน แล้วจึงลดลงอย่างรวดเร็วจนถึงระดับต่ำสุดเมื่ออายุ 2 สัปดาห์ ก่อนจะค่อย ๆ เพิ่มปริมาณขึ้นอีกครั้งจนเท่าผู้ใหญ่เมื่ออายุ 1 ปี^(1,12)

5. การให้อาหารอื่นนอกจากนม โดยเฉพาะการให้กลัวยแก่เด็กทารกแรกคลอด เป็นลักษณะพิเศษที่พบได้ในประเทศไทย และกลุ่มประเทศเอเชียตะวันออกเฉียงใต้ ซึ่งมีความเข้าใจที่ผิดเกี่ยวกับการให้อาหารทารกแรกคลอดที่มีมาแต่โบราณว่ากลัวยมีประโยชน์มากและให้ตั้งแต่หลังคลอดใหม่ ๆ รวมทั้งเศรษฐฐานะที่ยากจน ทำให้ใช้กลัวยแทนนม เพราะมีราคาถูกกว่ามาก

ดังนั้นภาวะกระเพาะอาหารแตกทะลุในทารกแรกคลอดในประเทศไทย จึงน่าจะถือได้ว่าการให้กลัวยแก่ทารกตั้งแต่หลังคลอดใหม่ ๆ เป็นปัจจัยเสริมที่สำคัญ ซึ่งคงจะทำให้การบีบตัวขับอาหารออกจากกระเพาะอาหารเป็นไปไม่ได้สะดวก ทำให้กระเพาะอาหารบีบตัวแรงขึ้นเป็นวัฏจักร และในที่สุดเมื่อมี overdistension ร่วมกับการบีบตัวของกระเพาะอย่างรุนแรง ก็จะทำให้กระเพาะอาหารแตกได้ นอกจากกลัวยจะเป็นปัจจัยให้เกิดภาวะนี้แล้ว ยังพบว่าอาจทำให้เกิดภาวะลำไส้อุดตัน ซึ่งพบได้บ่อย ๆ ในเด็กที่โตขึ้น⁽¹³⁾

สรุป

บทความนี้ได้เสนอรายงานผู้ป่วยทารกแรกคลอดที่เกิดภาวะกระเพาะอาหารแตกทะลุ ซึ่งแสดงให้เห็นลักษณะทางคลินิกและแนวทางในการตรวจวินิจฉัยและรักษา อันจะเป็นประโยชน์ในการช่วยให้สามารถวินิจฉัยภาวะนี้ให้ได้และรักษาอย่างรวดเร็ว ช่วยให้ผู้ป่วยรอดชีวิตเพิ่มมากขึ้น ตลอดจนได้รวบรวมสรุปถึงสาเหตุการเกิดภาวะนี้ อันมีลักษณะพิเศษเฉพาะสำหรับประเทศไทย

กิตติกรรมประกาศ

ผู้รายงานขอขอบพระคุณ รศ.นพ. พิทยา จันทรมล
ซึ่งได้ให้คำแนะนำข้อคิดเห็นอันเป็นประโยชน์ต่อการรายงาน

ครั้งนี้ และ ผศ.นพ.วิศิษฐ์ วิฑูรย์ หัวหน้าภาควิชาศัลย-
ศาสตร์ที่ได้กรุณาอนุญาตให้พิมพ์เผยแพร่รายงานนี้

อ้างอิง

1. Inouye WY, Evans G. Neonatal gastric perforation. Arch Surg 1964 Mar; 88(3) : 471-83
2. อัฐ เกตุสิงห์, เกษม แสงพันธ์, บุญธรรม วงศ์อนันต์. รายงานกระเพาะแตกในอาทิศย์แรก 6 ราย. เวชสาร 2504 มิถุนายน; 10(6) : 850-8
3. Arthornthurasuk A, Ambua S, Thanomsingh C. Neonatal gastric rupture due to congenital muscular defect. J Med Assoc Thai 1976 Jan; 59(1) : 43-6
4. อนันต์ สุวัฒน์วิโรจน์. กระเพาะอาหารแตกในทารกแรกเกิดใหม่. วารสารกรมการแพทย์ 2519 กรกฎาคม-กันยายน; 1(3) : 59
5. Rosser SB, Clark CH, Elechi EN. Spontaneous neonatal gastric perforation. J Pediatr Surg 1982 Aug; 17(4) : 390-4
6. Holgersen LO. The etiology of spontaneous gastric perforation of the newborn : a reevaluation. J Pediatr Surg 1981 Aug; 16(4 Suppl 1) : 608-13
7. Campbell JR. Gastrointestinal perforation in the newborn. In: Welch KJ, Randolph JG, Ravitch MM, O'Neill JA, Rowe MI, eds. Pediatric Surgery. 4th ed. Chicago: Year book Medical Publications, 1986: 824-6
8. Seiber WK. Gastric perforation in the newborn. In: Holder TM, Ashcraft KW, eds. Pediatric Surgery. Philadelphia: WB Saunders, 1980: 322-4
9. Gryboski J, Walker WA. Gastric perforation. In: Gryboski J, Walker WA, eds. Gastrointestinal Problem in the Infant. 2nd ed, Philadelphia : WB Saunders, 1983. 239-42
10. Touloukian RJ. Gastric ischemia: the primary factor in neonatal perforation. Clin Pediatr 1973 Apr; 12(4) : 219-25
11. Rahman H, Agarwal VK, Srivastava AK. Duodenal perforation in a neonate: a case report. Indian J Pediatr 1979 Jan; 46(372) : 33-5
12. Blumberg ML, Khayat E. Spontaneous rupture of stomach in neonate. N Y State J Med 1976 Dec 16; 76(13) : 2184-6
13. Chittmitrapap S, Tanhipat C. Gut obstruction due to phytobezoars. J Med Assoc Thai (accepted for publication 1989).